

**Федеральное государственное бюджетное учреждение
«Национальный медицинский исследовательский центр онкологии
имени Н.Н. Блохина»
Министерства здравоохранения Российской Федерации**

На правах рукописи

СОПРОМАДЗЕ СОФИО ВАСОЕВНА

**СОВРЕМЕННЫЕ АЛГОРИТМЫ ЛЕЧЕНИЯ ПАЦИЕНТОВ
С САРКОМОЙ МОЛОЧНОЙ ЖЕЛЕЗЫ**

3.1.6. Онкология, лучевая терапия

ДИССЕРТАЦИЯ

на соискание учёной степени
кандидата медицинских наук

Научный руководитель:
доктор медицинских наук, профессор
Соболевский Владимир Анатольевич

Москва – 2022 г.

ОГЛАВЛЕНИЕ

ВВЕДЕНИЕ	4
Глава 1 ОБЗОР ЛИТЕРАТУРЫ	10
1.1 Определение, эпидемиология и статистика сарком молочной железы	10
1.2 Классификация сарком молочной железы	11
1.2.1 Первичные саркомы молочной железы (СМЖ)	11
1.2.2. Вторичные СМЖ.....	13
1.3 Современные подходы к лечению сарком молочной железы.....	15
1.3.1 Лечение первичных сарком молочной железы.....	15
1.3.2 Лечение вторичных сарком молочной железы.....	18
1.4 Факторы прогноза и выживаемость больных саркомой молочной железы.....	22
Глава 2 МАТЕРИАЛЫ И МЕТОДЫ	28
2.1 Дизайн исследования.....	28
2.2 Клиническая характеристика больных саркомой молочной железы.....	31
2.2.1 Распределение пациентов в зависимости от гистологического подтипа опухоли	35
2.2.2 Распределение пациенток в зависимости от объемов хирургического лечения	37
2.2.3 Объемы хирургического лечения в зависимости от степени злокачественности опухоли.....	39
2.2.4 Тактика хирургического лечения пациентов в зависимости от степени злокачественности и размеров опухоли	40
2.2.5 Тактика лечения больных саркомой молочной железы в зависимости от степени злокачественности опухоли	43
2.2.6 Тактика лечения пациенток с саркомами молочной железы в зависимости от морфологического подтипа опухоли.....	56
2.3 Методы статистической обработки	73

Глава 3 РЕЗУЛЬТАТЫ СОБСТВЕННЫХ ИССЛЕДОВАНИЙ	74
3.1 Виды прогрессирования сарком молочной железы	74
3.1.1 Прогрессирование сарком молочной железы в зависимости от степени злокачественности опухоли и объема проводимого лечения.....	78
3.1.2 Прогрессирование сарком молочной железы в зависимости от объема хирургического лечения	81
3.1.3 Виды и частота прогрессирования сарком молочной железы в зависимости от гистологического фенотипа опухоли	85
3.2 Результаты лечения больных саркомой молочной железы	95
3.3 Анализ выживаемости пациенток с саркомами молочной железы	101
3.4 Многофакторный анализ прогностических факторов болезни у пациенток с саркомой молочной железы	116
3.5 Алгоритм лечения сарком молочной железы	118
ЗАКЛЮЧЕНИЕ	120
ВЫВОДЫ	126
СПИСОК СОКРАЩЕНИЙ И УСЛОВНЫХ ОБОЗНАЧЕНИЙ.....	128
СПИСОК ЛИТЕРАТУРЫ	129

ВВЕДЕНИЕ

Актуальность темы и степень её разработанности

Саркомы молочной железы (СМЖ) представляет собой чрезвычайно редкую и гетерогенную группу неэпителиальных злокачественных опухолей молочной железы, составляющую менее 1% от общего количества злокачественных новообразований молочной железы и менее 5% всех сарком мягких тканей [1; 2; 8].

Редкость первичных СМЖ затрудняет любое проспективное исследование и создает значительные трудности в диагностике и лечении данной патологии. Многие опубликованные статьи о СМЖ ограничены небольшим размером выборки, составляющей от 25 до 83 пациентов. Широко варьируют описанные клиничко-патологические характеристики зарегистрированных клинических наблюдений, такие как медианный возраст диагноза (30–60 лет), 5-летняя выживаемость (14–90%), частота местного рецидива (15–73%) и подтип СМЖ [4; 5; 6; 7].

Из-за редкости и неоднородности СМЖ нет единых рекомендаций или рандомизированных исследований, подтверждающих рациональность какой-либо конкретной стратегии лечения. Тем не менее существует общее согласие в том, что радикальное хирургическое удаление опухоли с адекватными краями резекции, всегда должно быть приоритетным методом лечения [17; 19; 20; 22; 28].

Лучевая терапия и химиотерапия могут рассматриваться у пациентов с высоким риском рецидива при наличии опухолевых клеток в краях резекции, размером опухоли более 5 см и высокой степени злокачественности саркомы, поскольку эти показатели увеличивают вероятность рецидивирования и метастазирования [17; 19; 20; 21]. Тем не менее частота ответов на системные методы лечения остается низкой [29].

Режим лечения должен быть индивидуализирован, а междисциплинарный подход является обязательным [24; 27].

В Российской Федерации изучение вопроса диагностики и лечения сарком молочной железы впервые проводилось в НМИЦ онкологии им. Н. Н. Блохина в

1999 году, автор работы – Воротников И.К. В данном исследовании были изучены морфологические, иммуногистохимические и клинические особенности сарком молочной железы, а также эффективность проводимого лечения [80]. В работу были включены пациентки с саркомой молочной железы с разными гистологическими подтипами (ангиосаркома, липосаркома, остеогенная саркома, нейрогенная, лейомиосаркома и злокачественная фиброзная гистиоцитома). Анализ лечения пациентов в зависимости от гистологического подтипа опухоли не выполнялся. С 2000 г. в нашей стране работ по данной тематике исследований не выполнялось. Оптимальный подход к лечению СМЖ в настоящее время в нашей стране не определен, поскольку информация из предыдущих исследований недостаточна и непоследовательна. Однако существует дискуссия об оптимальных хирургических методиках между органосохранной операцией и мастэктомией. Роль лучевой терапии и химиотерапии по данным зарубежных авторов при саркоме молочной железы также недостаточно изучена.

Цель исследования

Оптимизация существующих режимов хирургического и комбинированного лечения сарком молочной железы для улучшения результатов лечения и повышения качества жизни пациентов.

Задачи исследования

1. Оценить общую и безрецидивную выживаемость больных саркомой молочной железы в зависимости от гистологического подтипа опухоли, степени злокачественности и объема проведенного лечения.
2. Определить виды, частоту и сроки прогрессирования сарком молочной железы в зависимости от гистологического подтипа опухоли, степени злокачественности и объема проведенного лечения.
3. Уточнить показания и противопоказания к различным объемам хирургического и комбинированного лечения сарком молочной железы.
4. Уточнить показания и противопоказания к различным объемам органосохраняющих хирургических вмешательств, мастэктомии и

реконструктивно–пластическим операциям у больных саркомаами молочной железы.

5. Оценить факторы прогноза прогрессирования сарком молочной железы.

Научная новизна

Проведено первое за последние 20 лет исследование саркомы молочной железы в России. На сравнительно большом репрезентативном клиническом материале оценены уровни общей и безрецидивной выживаемости пациенток с крайне редкой онкологической патологией. Определены показатели выживаемости в зависимости от гистологического подтипа опухоли, степени ее злокачественности и объема проведенного лечения. Оценены лечебная тактика и риск прогрессирования плеоморфной саркомы молочной железы, злокачественной листовидной саркомы, липосаркомы, агниосаркомы, фибросаркомы и рабдомиосаркомы молочной железы. Определена эффективность различных схем химиотерапии. Выявлены клинико-морфологические факторы прогноза заболевания и определены показания к различным объемам оперативного вмешательства и комбинированному лечению. Разработан оптимальный алгоритм лечения больных саркомой молочной железы, базирующийся на клиническом состоянии пациентов и морфологических характеристиках опухоли.

Теоретическая и практическая значимость

Полученные результаты клинического исследования редко встречающейся саркомы молочной железы позволяют:

- персонализировать тактику лечения пациентов в зависимости от гистологического подтипа опухоли и степени ее злокачественности;
- определить необходимость максимального объема оперативного вмешательства и проведения комбинированного или комплексного лечения.

Разработан современный алгоритм лечения больных саркомой молочной железы, учитывающий клинико-морфологические характеристики опухоли.

Основные положения используются в практической работе ФГБУ «НМИЦ онкологии им. Н.Н. Блохина» Минздрава России, а также используются в

процессе лекционного и практического обучения кафедры онкологии ФДПО ФГБОУ ВО МГМСУ им. А. И. Евдокимова Минздрава России.

Методология и методы исследования

Для решения поставленных целей и задач проведено ретроспективное исследование результатов лечения 56 пациенток с саркомой молочной железы, проходивших обследование и лечение в ФГБУ «НМИЦ онкологии им. Н.Н. Блохина» Минздрава России в 2000–2017 гг.

Проведена сравнительная оценка общей и безрецидивной выживаемости больных, а также видов, частоты и сроков прогрессирования болезни в зависимости от размеров, гистологического подтипа, степени дифференцировки саркомы молочной железы и объема проведенного лечения.

В зависимости от размеров опухоли выделены 3 группы:

В I группу включены 27 (48,2%) пациенток с опухолью размером 5 см и менее.

Во II группу вошли 26 (46,4%) больных, у которых размер опухоли превышал 5 см.

В III группу включены 3 (5,4%) пациентки, у которых размер опухоли не определен ввиду нерадикального хирургического лечения до обращения в ФГБУ «НМИЦ онкологии им. Н. Н. Блохина» Минздрава России.

В зависимости от степени дифференцировки саркомы молочной железы выделены следующие группы:

Группа I – 17 (30,4%) пациенток со степенью злокачественности опухоли G1 (n = 5) и G2 (n = 12).

Группа II – 39 (69,6%) больных, у которых степень злокачественности опухоли соответствовала G3 (n = 34) и Gx (n = 5).

В зависимости от гистологического подтипа саркомы сформированы 3 группы:

В I группу включена 21 (37,5%) больная плеоморфной саркомой молочной железы.

В II группу – 15 (26,8%) пациенток со злокачественной листовидной опухолью молочной железы с дифференцировкой в саркому. Из них у 6 (10,7%)

наблюдалась дифференцировка в фибросаркому, у 4 (7,1%) – в плеоморфную саркому, у 4 (7,1%) – в липосаркому и у 1 (1,8%) – в лейомиосаркому.

В III группу вошли 20 (35,7%) пациенток с редкими видами саркомы молочной железы. Из них 6 (10,7%) выявлена ангиосаркома, у 6 (10,7%) – липосаркома, у 3 (5,4%) – фибросаркома, у 1 (1,8%) – рабдомиосаркома, у 1 (1,8%) – лейомиосаркома. У 3 (5,4%) человек была радиоиндуцированная саркома молочной железы, у двух из них – лейомиосаркома и у одной (1,8%) – ангиосаркома.

В зависимости от объема проведенного лечения саркомы молочной железы выделены следующие группы:

Группа I – 30 (53,4%) пациенток, которым выполнено только хирургическое лечение.

Группа II – 26 (46,6%) больных, которым проведено комбинированное (n = 22) или комплексное (n = 4) лечение.

Критерием включения в исследование являлось наличие гистологической верификации саркомы молочной железы и отсутствие отдаленных метастазов.

Для анализа результатов исследования все данные формализованы с помощью самостоятельно разработанного кодификатора и внесены в базу, созданную на основе электронных таблиц MS EXCEL из пакета Microsoft Office. Статистическую обработку данных и построение диаграмм выполнили с помощью программного обеспечения Microsoft Office Excel с использованием пакета программ медико-биологической статистики «ФАКТОР».

Положения, выносимые на защиту

1. Общая и безрецидивная выживаемость больных саркомой молочной железы статистически значимо зависит от фенотипа опухоли, ее степени злокачественности и состояния края резекции после органосохраняющих операций.

2. Факторами риска прогрессирования саркомы молочной железы являются высокая степень злокачественности (G3), такие гистологические подтипы опухоли как фибросаркома, плеоморфная саркома, ангиосаркома и выполнение

органосохраняющей операции в объеме радикальной или секторальной резекции молочной железы.

3. Разработанный в данном исследовании алгоритм лечения пациентов с саркомой молочной железы учитывает основные клинико-морфологические характеристики опухоли и является эффективным инструментом персонализированного выбора тактики лечения.

Степень достоверности и апробация результатов

Представленные в диссертационной работе теоретические положения, методологические подходы и выводы являются результатом проработки самостоятельного научного исследования. Объем материала, период наблюдения, применение современных методов исследования и статистического анализа свидетельствуют о достоверности полученных результатов, сформулированных выводов. Статистическая обработка материала и расчеты показателей проведены с использованием современных технологий: компьютерной программы электронных таблиц «Microsoft Excel», пакета программ медико-биологической статистики «ФАКТОР».

Апробация диссертационной работы состоялась на научной конференции с участием отделения пластической хирургии, онкологического отделения хирургических методов лечения №15 (комбинированного лечения опухолей молочной железы), онкологического отделения хирургических методов лечения №4 (онкоортопедии), онкологического отделения хирургических методов лечения №9 (вертебральной хирургии) отдела общей онкологии, онкологического отделения лекарственных методов лечения (химиотерапевтического) №1, онкологического отделения лекарственных методов лечения (химиотерапевтического) № 4 НИИ клинической онкологии имени академика РАН и РАМН Н.Н. Трапезникова ФГБУ «НМИЦ онкологии им. Н.Н. Блохина» Минздрава России 8 апреля 2022 г.

ГЛАВА 1. ОБЗОР ЛИТЕРАТУРЫ

1.1 Определение, эпидемиология и статистика сарком молочной железы

Саркомы молочной железы (СМЖ) представляют собой гетерогенную группу редких злокачественных неэпителиальных опухолей, частота которых не превышает 1% от общего количества злокачественных новообразований молочной железы и составляет менее 5% всех сарком мягких тканей. Для СМЖ характерно крайне агрессивное клиническое течение, быстрая диссеминация процесса, а также низкая чувствительность к лекарственному и лучевому лечению в значительной части клинических наблюдений и, как следствие вышеперечисленного, неблагоприятный прогноз.

По данным мировой литературы уровень заболеваемости СМЖ не превышает 4,6 на 1 млн женщин (Т. S. McGowan и соавт.) [6]. Редкость заболевания практически затрудняет проведение проспективных исследований и создает определенные трудности в изучении проблем диагностики и лечения. Для большинства публикаций, касающихся СМЖ, характерны небольшие выборки и широкая вариабельность клинико-патологических характеристик. В этой связи стоит отметить, что на сегодняшний день отсутствуют четкие клинические рекомендации в отношении лечения пациентов, страдающих СМЖ, и большинство современных подходов к терапии этих больных зачастую базируются на общих принципах лечения больных саркомами мягких тканей.

Оценить динамику показателей заболеваемости, смертности, одногодичной летальности и сделать выводы об эффективности своевременной диагностики и подходов к лечению на сегодняшний день, исходя из данных мировой и отечественной статистики, не представляется возможным в виду редкости данной патологии и отсутствии соответствующих данных. Анализ имеющейся скудной статистической информации демонстрирует ее противоречивость: средний возраст больных при первичной диагностике СМЖ согласно разным источникам колеблется от 30 до 60 лет, частота местного рецидива – от 15 до 73%, показатели 5-летней выживаемости – от 14 до 90% [4; 5; 6; 7; 8], что также затрудняет

формирование единого мнения в отношении тактики лечения этой группы больных.

1.2 Классификация сарком молочной железы

В настоящее время на основе патогенеза выделяют первичные и вторичные СМЖ. Основные характеристики этих опухолей мы представим в самостоятельных разделах.

1.2.1 Первичные саркомы молочной железы (СМЖ)

Первичные СМЖ (ПСМЖ) наиболее часто клинически манифестируют в возрастной группе пациенток от 50 до 60 лет [15; 23], однако в литературе встречаются единичные указания на более широкий диапазон среднего возраста: от 20 до 60 лет [4; 5; 6; 7; 8].

Клинические проявления первичных СМЖ и аденокарциномы молочной железы практически аналогичны – это безболезненные хорошо ограниченные и подвижные образования размерами от 1 до 40 см [15; 23; 24]. При этом СМЖ отличаются ускоренным ростом, высоким риском развития рецидива и плохим прогнозом [1; 14; 22; 26].

Внешний вид СМЖ во многом зависит от гистологической структуры (Рисунок 1.1) [15; 19]. В настоящее время выделяют 6 основных гистологических подтипов СМЖ:

- 1) ангиосаркома,
- 2) липосаркома,
- 3) лейомиосаркома,
- 4) рабдомиосаркома,
- 5) плеоморфная саркома,
- 6) фибросаркома.

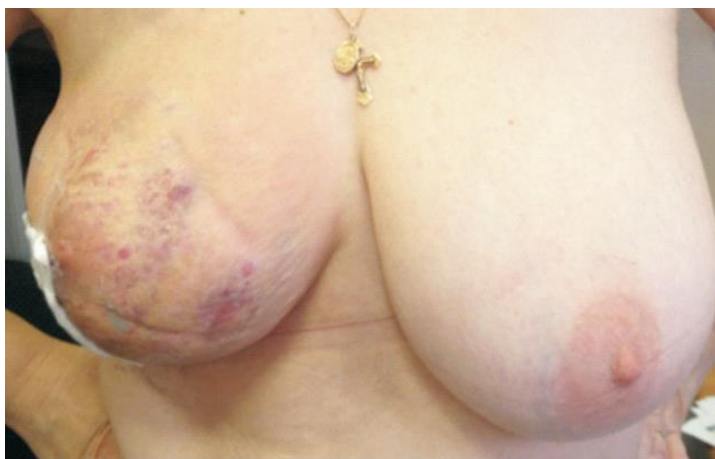

Рисунок 1.1 – Вид молочных желез у пациентки с липосаркомой молочной железы

Основой для диагностики СМЖ являются результаты Core- или эксцизионной биопсии. У большинства (32,1%) пациентов диагностируют ангиосаркому [9]. Среди всех гистологических подтипов СМЖ эта опухоль имеет наиболее неблагоприятный прогноз.

Стадию заболевания определяют по классификации Американского объединенного комитета по раку для сарком мягких тканей – AJCC-7. Она включает оценку размера опухоли (T), состояния лимфатических узлов (N), наличия отдаленных метастазов (M) и степени злокачественности (G) [15].

Исследования М. Yin и соавт. [2], результаты которого опубликованы в 2016 г., показали эффективность данной классификации. Для уточнения группы риска авторы предложили дополнительно ранжировать размеры СМЖ следующим образом:

- до 2 см,
- от 2 до 5 см,
- от 5 до 10 см,
- более 10 см.

Кроме того, М. Yin и соавт. [2] показали, что высокая степень злокачественности СМЖ (G) ухудшает выживаемость пациентов. Авторы полностью подтвердили сделанные ранее выводы М. W. Kattan и соавт. [9] о

влиянии размера и степени злокачественности СМЖ на результаты лечения больных.

СМЖ метастазируют в основном гематогенным путем в легкие, костный мозг и печень, что существенно отличает их от эпителиальной карциномы молочной железы [16]. Лимфогенное поражение подмышечных лимфатических узлов встречается только у 1–5% больных [15; 16; 19; 25], кожа и грудные мышцы вовлекаются в опухолевый процесс лишь в единичных случаях [15].

1.2.2. Вторичные СМЖ

Вторичные СМЖ (ВСМЖ) – это группа опухолей, включающая в себя радиоиндуцированные саркомы (РИС) и лимфангиосаркомы молочной железы (синдром Стюарта – Тревса).

РИС являются редким и поздним осложнением лучевой терапии рака молочной железы (РМЖ) у пациентов, перенесших адъювантную лучевую терапию, и возникают в среднем через 7,5 лет (от 1 до 26 лет) после ее проведения [27; 29; 39; 41]. Частота возникновения РИС, по мнению зарубежных авторов, имеет тенденцию к увеличению, и, если ранее показатель составлял не более 0,05%, то публикации последних лет свидетельствуют об ее увеличении до 0,3% [27; 28; 29; 30]. Причиной этому принято считать широкое распространение органосохранных операций и применение адъювантной лучевой терапии при лечении РМЖ.

На сегодняшний день сформулированы основные диагностические критерии РИС:

- в анамнезе пациента должны присутствовать данные о наличии опухоли мягких тканей, отличных от саркомы по морфологическому строению;
- развитие саркомы на месте ранее проведенной лучевой терапии;
- длинный латентный период (более 4 лет) с момента возникновения первичной опухоли;
- опухоль, возникшая после проведения лучевой терапии, морфологически должна представлять собой саркому.

РИС чаще возникают в виде мультифокальных поражений со склонностью к образованию микросателлитов, что затрудняет локальный контроль [29; 32; 40; 42]. Большинство РИС – высокой степени злокачественности, причем некоторые из них гетерогенны [75]. S. De Smet и соавт. (2008 г.) [55] сообщили, что 80% РИС и только 40% первичных СМЖ имели высокую степень злокачественности по системе AJCC.

Лимфангиосаромы молочной железы или синдром Стюарта – Тревса – редкая и особая разновидность ангиоэндотелиомы, развивающаяся на фоне длительно существующего лимфостаза верхней конечности после радикальной мастэктомии по поводу рака молочной железы, впервые описана американским патологом Фрэдом Стюартом и хирургом Норманом Тревсом в 1948 году. В своей работе авторами были описаны 6 клинических наблюдений ангиосарком на фоне хронической лимфедемы, развившейся после мастэктомии. Частота развития синдрома спустя 5 лет после проведенного лечения по поводу РМЖ составляет от 0,07 до 0,45%. Патогенез данного типа опухоли на сегодняшний день остается неизвестным. Авторы отводят особую роль участкам лимфаденоматоза, возникающим вследствие развития коллатералей в зоне операции.

В большом популяционном когортном исследовании J. Huang и соавт. (2001) [31], в которое были включены 194 798 больных раком молочной железы без отдаленных метастазов, авторами был проанализирован стандартизированный показатель заболеваемости саркомами и риск развития саркомы мягких тканей передней грудной стенки. Из всего числа исследуемых было выявлено 135 пациентов с СМЖ, выделено две группы больных – пациенты, имеющие в анамнезе лучевую терапию (n = 54) и пациенты без таковой (n = 81). Пациенты обеих групп помимо РМЖ имели морфологически верифицированную саркому мягких тканей. В группе пациенток, прошедших радиотерапию, показатель заболеваемости составил 26 (95%-й ДИ 16,5–41,4) для ангиосарком и 2,5 (95%-й ДИ 1,8–3,5) для других видов сарком. В группе больных без ЛТ в анамнезе показатель заболеваемости составил 2,1 (95%-й ДИ 1,0–4,4) и 1,3 (95%-й ДИ 1,0–1,7) соответственно. Риск развития ангиосарком и других видов сарком в группе

больных с ЛТ превышал таковой по сравнению с группой без ЛТ и составил 15,9 (95%-й ДИ 6,6–38,1) и 2,2 (95%-й ДИ 1,4–3,3) соответственно. Риск развития сарком начинал возрастать спустя 5 лет после ЛТ и достигал максимума в промежутке от 5 до 10 лет после проведения радиотерапии. Таким образом, данная работа подтверждает, что риск развития сарком (в особенности ангиосарком) молочной железы достоверно увеличивается после проведения лучевой терапии.

1.3 Современные подходы к лечению сарком молочной железы

1.3.1 Лечение первичных сарком молочной железы

Как отмечено ранее, в настоящее время нет общепринятого алгоритма лечения СМЖ ввиду редкости и неоднородности этой группы опухолей. Сведения о рандомизированных исследованиях, основанных на статистически значимых выборках, в доступной литературе отсутствуют. Нет и единых клинических рекомендаций. Однако, несмотря на это, в приоритете продолжает оставаться хирургическое лечение в объеме радикального удаления опухоли с соблюдением принципов абластики и «негативного» края резекции [10; 11; 15; 17; 16; 20; 25].

L. Zelek и соавт. [3], T. S. McGowan и соавт. [6] рекомендуют как мастэктомию, так и органосохраняющие операции, после которых при морфологическом исследовании в крае резекции не должно быть опухолевых клеток. Однако единого мнения относительно ширины края резекции в настоящее время также нет. В ряде публикаций его оценивают как:

– R0 («негативный» край), когда при микроскопическом исследовании опухолевых клеток нет или они выявлены на расстоянии более 1 мм по окружности,

– R1 («позитивный» край), когда опухолевые клетки обнаружены на расстоянии ≤ 1 мм от края резекции.

Состояние края резекции считается более информативным маркером возможного развития локального рецидива и уровня общей выживаемости пациентов, чем объем хирургической резекции [2; 3; 5; 6; 7; 14].

Как отмечено выше, опухолевое поражение лимфатических узлов у больных ПСМЖ встречается редко. Исключением являются карциносаркома и диссеминированная стадия заболевания. Поэтому подмышечную лимфаденэктомию рекомендуют только при данном подтипе ПСМЖ и у пациентов с увеличенными лимфатическими узлами [15]. Во всех остальных случаях лимфаденэктомия не влияет на результаты лечения [15; 15;17].

В настоящее время нет и единого мнения относительно адьювантной лучевой и химиотерапии. В большинстве публикаций их рекомендуют проводить больным с высоким риском развития местного рецидива и отдаленных метастазов, а именно при саркомах высокой степени злокачественности (G3), больших размерах опухолевого узла (более 5 см) [15; 17; 18; 19].

По данным J. R. Harris и соавт. [24], адьювантная лучевая терапия снижает частоту локальных рецидивов ПСМЖ, размеры которых превышают 5 см, а также у пациентов с «позитивным» краем резекции. В исследовании M. Rashmi Chugh и соавт. [22] назначение адьювантной лучевой терапии больным ПСМЖ зависело в основном от наличия риска развития рецидива, однако эффективность лучевого воздействия не установлена.

В то время как некоторым клиницистам [7; 12; 13] не удалось доказательно обосновать критерии проведения адьювантной лучевой терапии, E. Nizri и соавт. [14], S. Al-Benna и соавт. [15] настоятельно рекомендуют ее в следующих клинических ситуациях:

- 1) когда при морфологическим исследованием обнаружены опухолевые клетки в краях резекции, то есть при наличии «позитивного» края резекции;
- 2) при наличии «негативного» края резекции у больных ПСМЖ, размеры опухоли больше 5 см;
- 3) у больных ПСМЖ высокой степени злокачественности.

Аналогичной позиции придерживаются и другие исследователи [22; 24].

Роль адьювантной химиотерапии в лечении ПСМЖ до сих пор остается неясной. Согласно работам H. Gutman и соавт. по исследованию влияния лекарственного лечения на выживаемость больных ПСМЖ, в группе пациентов,

получавших адъювантную химиотерапию и или лучевую терапию, наблюдается тенденция к увеличению безрецидивного интервала до 18 месяцев и общей выживаемости до 67 месяцев [11]. По данным L. Zelek и соавт., системное лекарственное лечение стоит проводить пациентам при размере опухоли более 5 см и саркомах высокой степени злокачественности. Аналогично лекарственной терапии сарком мягких тканей, больным СМЖ может быть рекомендована терапия доксорубицином в комбинации с ифосфамидом [3].

Данные S. Al-Benna и соавт. [15], I. J. Trent и соавт. [26] свидетельствуют об относительно низкой чувствительности СМЖ к химиотерапии. Согласно проведенному авторами анализу, частота ответов первичных опухолей высокой степени злокачественности и рецидивирующих сарком варьирует от 20 до 40%. В ряде работ локальная гипертермия в комбинации с системным лекарственным лечением была рекомендована как вариант лечения местно-распространенной СМЖ и ее рецидивах. Однако, несмотря на ожидаемые результаты, авторам не удалось доказать эффективность данного подхода [82].

В доступной литературе нам удалось найти лишь одно упоминание о комбинированном лечении ПСМЖ. В исследование M. Yin и соавт. [2], результаты которого опубликованы в 2016 г., включено 785 женщин, зарегистрированных в базе данных SEER (The Surveillance, Epidemiology, and End Results Program) США. К сожалению, в публикации нет информации ни о конкретной схеме химиотерапии, ни о рецидивах опухоли. Упоминается только комбинированный метод лечения СМЖ. По данным авторов [2], хирургическое вмешательство и адъювантная лучевая терапия не дают преимуществ общей выживаемости больных СМЖ стадии T1M0, но обеспечивают 36%-е снижение риска смерти при стадии T_b2M0. Показатели общей выживаемости пациентов с отдаленными метастазами после хирургического лечения или лучевой терапии аналогичны таковым после проведения только химиотерапии.

Как показывает анализ литературы, ПСМЖ отличаются плохим прогнозом и высоким риском рецидива. По данным N. Li и соавт. [16], 80% рецидивов и отдаленных метастазов развиваются в течение первых 2 лет после установления

диагноза. Аналогичные результаты получили и другие исследователи [15; 16; 24]. В исследовании Q. Ну и соавт. (2016 г.) средний интервал от начала лечения до выявления рецидива опухоли составил от 14,42 до 97,9 месяцев (диапазон 2–165 месяцев). У 21% пациентов развились отдаленные метастазы в легкие, мягкие ткани конечностей, кости [87].

1.3.2 Лечение вторичных сарком молочной железы

При развитии РИС хирургическое лечение в объеме мастэктомии, с или без реконструкции молочной железы, является методом выбора у пациентов с локализованным заболеванием с соблюдением микроскопически чистых краев резекции (R0) [56; 63; 68; 69; 71]. Как отмечено ранее, для РИС не характерно лимфогенное метастазирование, поэтому выполнение аксиллярной лимфодиссекции на сегодняшний день принято считать нецелесообразным [28; 51].

Но по данным R. V. Cohen-Hallaleh и соавт. у более чем 90% пациентов развивается локальный рецидив, при этом уровень 2-летней выживаемости составляет не более 55% [41]. В некоторых исследованиях сообщалось о влиянии микроскопически чистых краев резекции на уровень общей выживаемости, без учета размеров опухоли, ее гистологического подтипа и степени дифференцировки [28; 33]. Необходимость проведения широкой резекции была признана во многих исследованиях, однако никаких конкретных рекомендаций в отношении величины края резекции до сих пор не сформулировано [29; 43; 44; 45].

В исследовании R. V. Cohen-Hallaieh и соавт. (2017 г.), включающем 49 пациенток РИС, не было отмечено различий в показателях локального рецидива между пациентами, которым была выполнена одномоментная реконструкция, и пациентками без реконструкции. Вполне вероятно, что основным определяющим фактором прогноза РИС является морфология опухоли, не исключая необходимость соблюдения широких краев резекции [41].

Первые работы по изучению влияния размеров краев резекции опухоли на выживаемость пациентов с РИС датированы началом 2000 г. Так, в 2000 г.

R. J. Colville и соавт. в статье, посвященной описанию клинического наблюдения РИС, рекомендовали соблюдение краев резекции 5 см и более [70]. В противоположность данному заявлению в опубликованном в 2003 г. исследовании J. Rao и соавт. сообщалось, что край резекции, равный 1 см, также обеспечивает успешный локальный контроль [66]. В 2006 г. в ретроспективных исследованиях F. Plotti и соавт., H. Vorman и соавт., J. Fant и соавт. сделали вывод, что при величине краев резекции от 2 до 4 см наблюдается тенденция к увеличению общей выживаемости (ОВ) и безрецидивной выживаемости (БРВ) пациентов с РИС [64; 65; 67]. Анализируя вышеизложенное, нельзя не отметить противоречивость имеющихся данных в отношении величины краев резекции, что, безусловно, затрудняет выбор объема хирургического лечения пациентов с РИС.

По данным обзора 162 наблюдений РИС кокрейновской базы данных (2018) [83], который включал 87 пациенток с наличием опухоли только в молочной железе и 75 – с вовлечением в опухолевый процесс кожного покрова, только хирургическое лечение в объеме мастэктомии проведено 85%, адъювантная химиотерапия (ХТ) и лучевая терапия (ЛТ) проводились значительно реже (в 4 и 6% наблюдений соответственно). Однако при развитии рецидива заболевания число больных, подвергшихся ХТ, увеличилось до 58%, при этом стоит отметить, что в используемых схемах лекарственной терапии этих больных отсутствовал единый подход. Чаще всего использовались антрациклины в комбинации с таксанами, а также ифосфамид, доксорубицин и гемцитабин. Повторному хирургическому лечению подверглись 30 и 33% пациентов соответственно. Общее ВВП составило 15,9 мес., ОВ – 27,4 мес. Таким образом, можно сделать вывод, что РИС наряду с ПСМЖ является прогностически неблагоприятным злокачественным заболеванием, требующим исследований и разработки новых подходов к лечению.

Необходимость проведения неадъювантной ХТ у пациентов с РИС остается предметом дискуссий. Имеющиеся в литературе работы, доказывающие эффективность неадъювантной ХТ РИС молочной железы, включают

ретроспективный анализ лечения единичных случаев РИС [34; 35; 36; 37; 38]. Единственное рандомизированное исследование E. Gortzak, опубликованное в 2001 г., по изучению влияния неоадьювантной лекарственной терапии на ОВ и БРВ пациентов с саркомами мягких тканей, было приостановлено в результате медленного набора пациентов, а среди 134 вошедших в исследование больных не было обнаружено различий в показателях БРВ или ОВ при применении неоадьювантной ХТ [60]. Таким образом, в настоящее время предоперационное лекарственное лечение применяется преимущественно у пациентов с неоперабельной формой болезни.

В работах R. Nakamura (2007) и S. J. Feigenberg (2002) было также показано, что радиоиндуцированные ангиосаркомы отвечают на комбинацию ЛТ и хирургического лечения [53; 59]. P. P. Rosen и соавт. (1988) [50] отметили, что адьювантная ХТ оказала положительное влияние на БРВ у пациентов с ангиосаркомой с высоким уровнем злокачественности, которые получали адьювантную терапию, по сравнению с группой пациентов, получивших только хирургическое лечение. В ряде исследований сообщалось о низкой выживаемости и возникновении местных рецидивов даже после сочетания хирургического лечения со стандартной адьювантной ХТ [49; 57; 58].

В терапии лимфангиосаркомы молочной железы (синдром Стюарта – Тревса) на сегодняшний день главным этапом лечения принято считать хирургический: согласно проведенным исследованиям, показатели ОВ значительно выше в группе больных, которым удалось выполнить операцию в радикальном объеме (широкая локальная экцизия или ампутация верхней конечности) [84]. Кроме того, в исследовании S. Grobmyer и соавт. отмечено отсутствие статистически значимых различий в уровне общей 5-летней выживаемости среди группы пациентов, получавших лекарственную терапию, и группы больных, подвергшихся ЛТ без предшествующего хирургического лечения [85]. Локорегионарная ХТ не продемонстрировала эффективности в отношении улучшения показателей выживаемости больных лимфангиосаркомой, так же, как и системное лекарственное лечение. Прогноз заболевания

неблагоприятный, медиана продолжительности жизни составляет $\leq 2,5$ лет с момента постановки диагноза, большинство пациентов погибают в течение 2 лет с момента развития метастазов (наиболее частая их локализация – печень, кости, легкие). Уровень 5-летней выживаемости составляет от 8,5 до 13,6%. Средняя продолжительность жизни пациентов без лечения не превышает 5–8 мес. [61].

R. S. Grishma и соавт. в своем системном обзоре провели сравнительный анализ первичных и радиоиндуцированных сарком [28]. Согласно представленным данным, ПСМЖ и РИС встречаются в общей популяции с одинаково низкой частотой ($< 1\%$). ПСМЖ представляет собой плотную опухоль в молочной железе при отсутствии в анамнезе РМЖ; РИС не всегда представляется возможным выявить при первичном осмотре ввиду наличия постлучевого отека тканей молочной железы. Оба варианта сарком имеют большое количество гистологических подтипов, таких как лейомиосаркома, ПС(наиболее распространенный гистологический подтип РИС), липосаркома, фибросаркома, ангиосаркома. РИС чаще всего представлена опухолью высокой степени злокачественности, размер которой может варьировать. Стоит отметить, что при гистологическом исследовании морфология обеих опухолей идентична. РИС чаще всего диагностируется при диссеминированной форме заболевания. Наиболее частая локализация метастазов – легкие.

В исследовании R. A. Gladdy и соавт. продемонстрировали, что уровень 5-летней выживаемости у пациентов с РИС значительно ниже по сравнению с пациентами с ПСМЖ и определяется, главным образом, гистологическим подтипом саркомы. К тому же токсичность лекарственного лечения будет больше выражена у больных РИС в связи с тем, что в анамнезе присутствуют данные о ранее проведенном комплексном лечении РМЖ. Поскольку пациенты, скорее всего, получили уже максимально безопасную дозу ЛТ (и, возможно, цитостатическую терапию), дальнейшие возможности лучевого и лекарственного лечения могут быть ограничены [52].

1.4 Факторы прогноза и выживаемость больных саркомой молочной железы

Данные литературы о выживаемости больных СМЖ малочисленны и неоднозначны. Так, в исследовании S. Al-Venna и соавт. [15] показатели 5-летней выживаемости без признаков прогрессирования заболевания варьировали от 44 до 66%, 5-летней ОВ – от 49 до 67%. В то же время M. Yin и соавт. [2] сообщают, что медиана ОВ больных СМЖ достигает 108 мес., несмотря на потенциальную возможность локального рецидива и отдаленных метастазов. Пятилетняя ОВ пациентов с ПСМЖ, согласно анализу авторов, составила 44,5% и 22,5% – для вторичных СМЖ. Кроме того, в своей работе им удалось выявить взаимосвязь возраста больных и степени злокачественности опухоли с риском смерти, который был существенно выше при СМЖ степени злокачественности G3 или Gx по сравнению с G1 и G2 [2].

По данным P. M. Gutkin и соавт., 5-летняя ОВ пациентов с ПСМЖ составила 73,7%, с вторичными СМЖ – 22,5%. Медиана выживаемости без прогрессирования (ВБП) – 38 мес. для ПСМЖ, и 36 мес. – для вторичных СМЖ [89].

Согласно работе T. S. McGowan и соавт., опубликованной в 2000 г., 5- и 10-летняя ОВ больных ПСМЖ после комбинированного лечения составила 57 и 48% соответственно, а 5- и 10-летняя БРВ была несколько ниже и приближалась к 47 и 42% соответственно. Авторами отмечено, что 94% рецидивов возникли именно в течение первых 4 лет с момента постановки диагноза. Кроме того, в данной работе исследователями продемонстрировано, что показатели 5- и 10-летней БРВ были существенно ниже для пациентов с R1, то есть в группе пациентов с микроскопически положительными краями резекции, составляя около 33% по сравнению с группой пациентов с R0, то есть отрицательными или неопределенными краями резекции, в которой эти показатели достигают 80% ($p = 0,009$). Такие факторы прогноза, как возраст на момент постановки диагноза, статус менопаузы, размер первичной опухоли, согласно проведенному исследованию, не оказывают влияния на показатели выживаемости [6].

В исследовании Q. Ну и соавт., опубликованного несколько позже, в 2016 г., авторами была проведена оценка ОВ через 1 и 3 года с момента постановки диагноза – показатели составили 100 и 89% соответственно. При этом медиана продолжительности жизни составила 119,5 мес. (диапазон – 20–165 мес.) [87].

По данным R. V. Cohen-Hallaleh и соавт., A. Lindford и соавт., C. Lindet и соавт., A. Kollar и соавт. более низкие результаты выживаемости отмечены у пациентов с распространенными формами РИС, неоперабельных на первом этапе. Эти данные подчеркивают важность ранней диагностики РИС. Кожные проявления ангиосаркомы можно легко спутать с гематомами или доброкачественными кожными новообразованиями, что приводит к задержке исследования и диагностики. Раннее выявление и своевременное направление на лечение могут потенциально снизить количество пациентов с неоперабельным заболеванием и улучшить как локальный, так и дистанционный контроль за заболеванием [33; 41; 45; 47].

По данным L. J. Strobbe (1988), E. Erel (2010) и C. A. Quadros (2006), 5-летняя выживаемость пациентов с РИС находилась в диапазоне 27–48% [73, 48, 36]. Для пациентов с РИС медиана выживаемости составляла 23 мес. [54]. В исследовании J. Fodor и соавт. (2006) количество кожных поражений было важным прогностическим фактором. Для пациентов с РИС со множественными поражениями кожи 2-летняя выживаемость составляла 0%, а с одним поражением – 50% [7; 74]. В. J. Barrow и соавт. выделили размер опухоли как важный прогностический фактор выживаемости РИС. Для пациентов с РИС с опухолями <2 см медиана выживаемости составляла 80 мес., с опухолями >5 см – всего 20 мес. [51]. D. K. Blanchard и соавт. (2002) [79] сообщили, что у пациентов с меньшим средним размером опухоли было меньше локальных рецидивов, чем у пациентов с более крупными опухолями. Частота локального рецидива после хирургического лечения РИС была высокой, в пределах 50–68% [28; 48]. Степень злокачественности опухоли также является важным прогностическим фактором для РИС, что нашло отражение в стадировании в седьмом издании AJCC [74]. Опухоли с низкой степенью злокачественности имели лучшие результаты БРВ

[54; 43]. Пациенты с опухолями высокой степени злокачественности имели более высокую стадию заболевания (по системе AJCC), и их 5-летняя выживаемость составляла всего 18%; пациенты с опухолями низкой степени злокачественности – 5-летнюю выживаемость 47% [85]. Многие исследования отметили, что лимфатические узлы не поражаются при РИС [56, 76; 77; 78; 79], подчеркивая, что саркомы не склонны метастазировать по лимфатическому пути. Именно поэтому для пациентов с РИС не рекомендуется хирургическая процедура оценки узла (например, БСЛУ). М. S. Brady и соавт. [57] отметили три важных фактора, которые оказывают неблагоприятное воздействие на выживаемость пациентов РИС: 1) пациенты с M1-метастатическим заболеванием; 2) нерадикальное или отсутствие хирургического лечения; 3) размер опухоли > 5 см.

Анализируя доступную литературу, посвященную выявлению факторов прогноза при СМЖ, нельзя не отметить противоречивость представленных в ней данных.

В уже упомянутой ранее работе Т. S. McGowan и соавт. (2000) [6] степень злокачественности опухоли имела прогностическое значение для ОВ ($p = 0,01$), но не для БРВ. Показатели ОВ за 5 и 10 лет составили 84 и 78% для группы G 1 и G 2, а для групп G 3 и G 4 – 55 и 40% соответственно. Однако в работе А. F. Nascimento и соавт., опубликованной в 2008 г., степень злокачественности опухоли признана авторами прогностически незначимой и не оказывающей влияния как на ОВ, так и на БРВ [86].

Согласно исследованию Q. Hu и соавт. (2016) единственным значимым фактором прогноза первичных СМЖ, влияющим на ОВ и БРВ, был размер опухоли. Пациентки без локальных рецидивов имели более длительную ОВ, чем пациенты с таковыми – 141 по сравнению с 96,2 мес. ($p = 0,042$) [87]. Нельзя не отметить, что в ходе анализа авторами сделан вывод, что ни возраст пациенток, ни статус менопаузы, ни гистологический подтип, ни степень злокачественности, ни статус лимфатических узлов, ни адьювантная терапия не оказывают значимого влияния на ОВ и БРВ.

По результатам метаанализа пациентов с РИС, размер опухоли вместе с возрастом пациенток являлся важным прогностическим фактором БРВ и ОВ [44, 46].

Другое исследование, посвященное факторам прогноза и выживаемости больных СМЖ, опубликованное в 2016 г. Shearwood McClelland III и соавт. [88], продемонстрировало, что объем хирургического вмешательства (выполнение органосохраняющей операции или мастэктомии), степень злокачественности опухоли, а также размер опухоли не оказывают значимого влияния на показатели ОВ.

В исследовании Т. S. McGowan и соавт. (2000) [6] объем операции не влиял на показатели выживаемости. Пятилетняя ОВ составила 66% для пациенток с органосохраняющими операциями и 76% – в группе мастэктомий ($p = 0,35$). Показатели 5-летней БРВ составили 68% для пациенток с органосохраняющими операциями и 51% – в группе мастэктомий ($p = 0,49$). Аналогичные результаты описаны в исследовании Q. Hu и соавт. (2016 г.) (объем операции не влиял на показатели выживаемости вне зависимости от размера опухоли).

Нет общего мнения относительно эффективности проведения адъювантного лечения СМЖ. В работе Р. M. Gutkin и соавт. [89] проведение ХТ улучшало показатели ОВ в группе пациентов со вторичной СМЖ, чего не наблюдалось в группе ПСМЖ, но не влияло на показатели БРВ. В исследовании S. McClelland III и соавт. [88] проведение ХТ улучшало показатели ОВ у пациентов с размером опухоли > 5 см.

В исследовании Т. S. McGowan и соавт. (2000) [6] в группе пациентов, получивших адъювантную ЛТ в суммарной очаговой дозе > 48 Гр, выявлена статистически значимая разница БРВ по сравнению с группой пациентов с суммарной очаговой дозой < 48 Гр. Пятилетняя БРВ в двух группах составила 91 и 50% соответственно ($p = 0,06$). В исследовании М. Yin и соавт. проведение ЛТ не влияло на показатели ОВ и БРВ [2].

В свете изучения аспектов выживаемости и факторов прогноза при различных подтипах СМЖ особого внимания, на наш взгляд, заслуживает работа

J. S. Lee и соавт. [18], опубликованная в начале 2021 г. В исследование включена 991 пациентка с СМЖ (исключая ангиосаркомы), проходившая лечение в США с 2004 по 2016 гг. Согласно базе данных The National Cancer Database все больные были сопоставимы по возрасту: более половины из них находились в возрастной группе от 51 до 70 лет. 30% из них были 50 лет и младше. Мужчины составили 38%. Из всех больных, включенных в исследование, G1 составили 10,2%, G2 – 12,7%, G3 – 29,5% (267 пациентов). Gx (недифференцированная саркома) – 20,7% и пациенты с неустановленной степенью дифференцировки опухоли – 267 пациентов (26,95%). Распределение больных по группам в зависимости от размера опухоли было следующим: группа T1 составила около половины исследуемых – 451 (45,5%), T2 – 213 (21,5%), T3 – 78 пациентов (7,9%), T4 – 74 (7,5%). Микроинвазивная саркома гистологически подтверждена только в одном клиническом наблюдении. Количество больных с неизвестным размером первичного очага составило 174 (17,6%). Метастазы в регионарные лимфоузлы морфологически подтверждены у 22 больных, отдаленные метастазы – у 73 (7,36%). Большинству, а именно 894 пациенткам (90,2%), было проведено хирургическое лечение, при чем R0 подтверждено в 871 клиническом наблюдении, что составило 87,4%. Из всех прооперированных больных 269 пациентов были направлены на лучевую терапию и 149 – на химиотерапию. Пациентки, которым не удалось выполнить хирургическое лечение, на первом этапе в виду распространенности опухолевого процесса была рекомендована лучевая терапия (18 больных) и химиотерапия (36 больных). Медиана продолжительности жизни с момента установления диагноза составила 36,7 месяцев. При однофакторном регрессионном анализе было установлено, что возраст пациентов и вид лечения влияет на прогноз заболевания. В группе пациентов в возрасте до 50 лет показатели общей выживаемости превышают таковые, чем в возрастной группе от 51 года и старше. Кроме того, факторами, улучшающими прогноз, признаны высокая дифференцировка опухоли, малый размер опухоли (T1), отсутствие вовлечения регионарных л/у и отдаленных метастазов, хирургическое лечение в комбинации с лучевой терапией. Следует

подчеркнуть, что лекарственное лечение согласно данным настоящего исследования ассоциировано с более неблагоприятным прогнозом. Авторы объясняют этот факт тем, что в большинстве наблюдений химиотерапия проводилась пациенткам с распространенным опухолевым процессом. При размере опухолевого узла более 5 см добиться чистых краев резекции можно только при выполнении мастэктомии [23]. Некоторые подтипы сарком, а именно ангиосаркома, рабдомиосаркома, светлоклеточная саркома, синовиальная и эпителиоидная саркома, характеризуются высоким риском лимфогенного метастазирования [62]. Если при проведении клинического обследования удалось визуализировать лимфатические узлы, подозрительные в отношении метастатически измененных, рекомендовано выполнить биопсию лимфатических узлов в связи с тем, что лимфаденопатия у 25% больных СМЖ может носить реактивный характер.

Резюмируя данные мировой литературы, следует отметить малочисленность исследований по данной проблеме. Диагностика, стадирование и определение тактики лечения затруднены в виду быстрого роста, раннего метастазирования опухоли и отсутствия единого алгоритма лечения. Это обуславливает необходимость поиска факторов прогноза с целью своевременного выявления и разработки алгоритма лечения пациентов с СМЖ.

ГЛАВА 2. МАТЕРИАЛЫ И МЕТОДЫ

2.1 Дизайн исследования

Диссертационная работа выполнена на базе ФГБУ «НМИЦ онкологии им. Н. Н. Блохина» Минздрава России. Для достижения поставленной цели и решения задач проведен ретроспективный анализ клинических наблюдений и заключений исследования операционного материала 56 больных саркомами молочной железы, проходивших обследование и лечение в ФГБУ НМИЦ онкологии им. Н. Н. Блохина с 2000 г. по 2017 г.

В исследование вошли только пациентки с морфологически подтвержденным диагнозом саркомы молочной железы. Ни у кого из них не было полиморфной опухоли с элементами рака молочной железы и отдаленных метастазов. Исследование одобрено комитетом по этике ФГБУ НМИЦ онкологии им. Н. Н. Блохина в 2017 году.

Всем исследованным больным диагноз был поставлен на основании гистологического и иммуногистохимического исследования. При анализе историй болезни больных, включенных в настоящее исследование, в зависимости от объема проведенного лечения все пациентки разделены на три группы, сопоставимые по возрасту и стадии заболевания:

I группу составили больные, прошедшие только хирургическое лечение ($n = 30$; 53,57%).

II группу составили пациентки, прошедшие комбинированное лечение (IIА – хирургическое и адъювантное лекарственное лечение ($n = 21$; 37,5%), IIВ – хирургическое и адъювантное лучевое лечение ($n = 1$; 1,78%).

В III группу включены больные, прошедшие комплексное лечение по поводу СМЖ ($n = 4$; 7,14%). Все три группы пациенток сопоставимы по полу, возрасту и стадии заболевания и изучены в сравнительном аспекте. В рамках настоящего диссертационного исследования были изучены алгоритмы лечения СМЖ и их отдаленные результаты. Дизайн исследования представлен на рисунке 2.1.

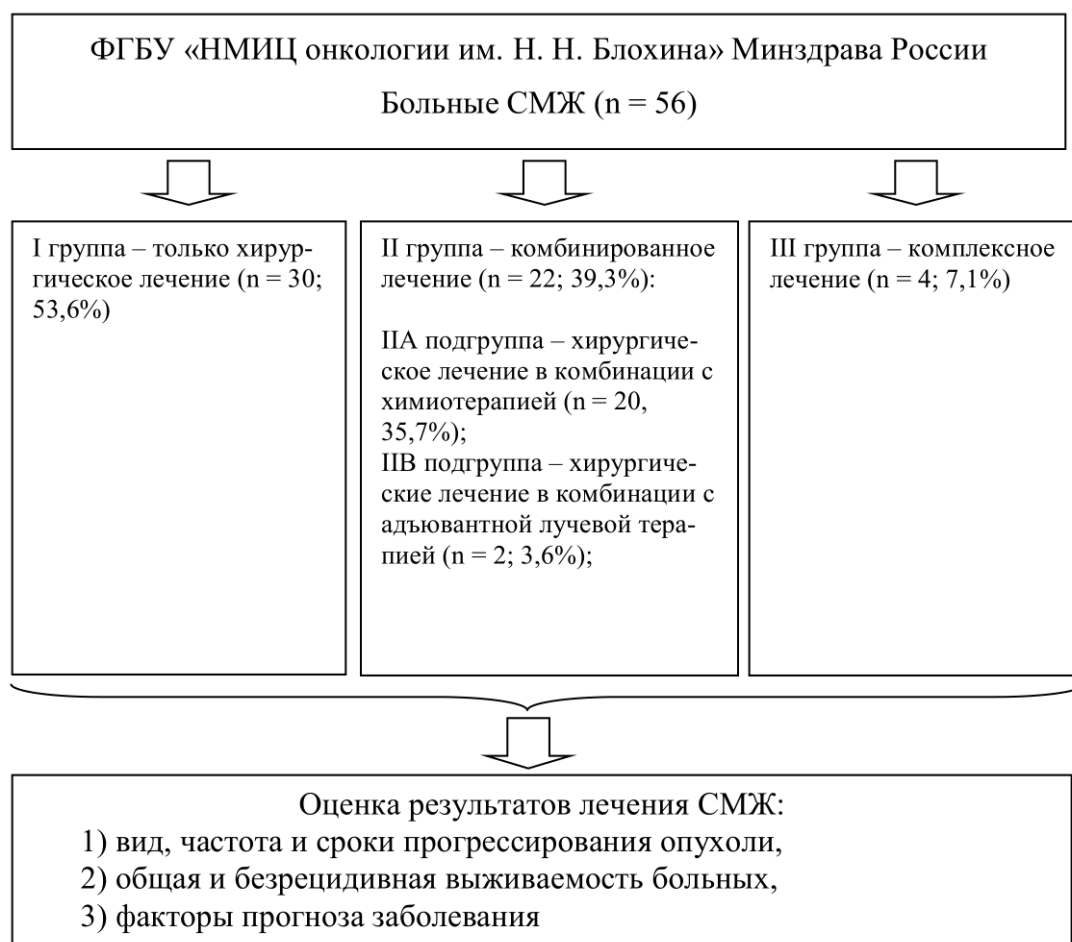


Рисунок 2.1 – Дизайн исследования

Клиническая и морфологическая характеристика СМЖ у 56 больных, включенных в исследование, представлена в таблице 2.1.

Таблица 2.1 – Клиническая и морфологическая характеристика СМЖ

Показатель		Количество больных (n=56)	
		Абс.	%
Возраст	до 20	5	3,6
	20–29	5	8,9
	30–39	6	10,7
	40–49	13	23,2
	50–59	17	30,4
	60–69	8	14,3
	70–79	3	5,4
	80–89	2	3,6
Размер опухоли (Т)	T1	27	48,2
	T2	26	46,4
	Tx	3	5,4

Показатель		Количество больных (n=56)	
		Абс.	%
Степень злокачественности (G)	G1	5	8,9
	G2	12	21,4
	G3	34	60,7
	Gx	5	8,9
Фенотип	ЗЛО	15	26,8
	ПС	21	37,5
	Липосаркома	6	10,7
	РИС	3	5,4
	Лейомиосаркома	1	1,8
	Ангиосаркома	6	10,7
	Фибросаркома	3	5,4
	Рабдомиосаркома	1	1,8
<i>Примечание</i> – ЗЛО – злокачественная листовидная опухоль с дифференцировкой в саркому молочной железы, ПС – плеоморфная саркома, РИС – радиоиндуцированная саркома молочной железы			

Хирургическое лечение выполнялось в объемах: секторальная резекция молочной железы, мастэктомия, радикальная мастэктомия, радикальная резекция молочной железы, резекция опухоли с резекцией передней грудной стенки с одномоментной реконструкцией, мастэктомия с одномоментной реконструкцией имплантом.

Лучевая терапия (РОД 2,5 Гр, СОД 50 Гр) проведена 6 пациенткам (10,7%), химиотерапия по индивидуальным схемам — 24 (42,9%). Применялись следующие схемы терапии:

1. Антрациклинсодержащие схемы:

- Монохимиотерапия Доксорубицином 60–75 мг/м² в/в 1 р / 3 недели;
- АІ (Доксорубицин 75 мг/м² в/в в течение 72 часовая инфузия 1 дн. Ифосфамид 2,5 г/м² г в/в 3 часовая инфузия 1–4-й дни. Месна 500 мг/м² в 1-й день вместе с ифосфамидом, далее 1500 мг/м² в/в 24-часовая инфузия в течение 4 дней с поддержкой КСФ – Филграстим 300 мкг п/к 5–15 дни или до восстановления уровня нейтрофилов. Интервал 3 недели);

– HD AI (75/10) Доксорубицин 25 мг/м²/сут. в/в в 1–3-й дни (72-часовая непрерывная инфузия) + Ифосфамид 2500 мг/м² (+ месна) в/в в 1–4-й дни + Г-КСФ (филграстим 5 мкг/кг п/к в 5–15-й дни);

– AP (Доксорубицин 90 мг/м² в/в 96-часовая инфузия + цисплатин 120 мг/м² в/в или в/а инфузия в 1-й день+ Г-КСФ (филграстим 5 мкг/кг п/к в 5–15-й дни) каждые 4 нед., 4 цикла);

– FAC (Доксорубицин 50/м² + 5-фторурацил 500/м² + Циклофосфан 500/м²);

– Доксорубицин 60 мг/м² + Доцетаксел 75 мг/м².

2. Гемцитабинсодержащие схемы:

– GemTax (Гемцитабин – 900 мг/м² в/в в 1-й, 8-й день Доцетаксел – 100 мг/м² в/в в 8-й день Филграстим п/к 5–15-й дни или до восстановления уровня нейтрофилов. Для пациентов, ранее получавших химиотерапию, проводится редукция доз гемцитабина до 675 мг/м² в 1-й и 8-й дни и доцетаксела до 75 мг/м² 8-й день, также на фоне филграстима 5–15-й дни п/к. Интервал 3 недели).

3. Ифосфамидсодержащие схемы:

– MAID Ифосфамид 6000 мг/м² в/в 72-часовая инфузия или 2000 мг/м²/сут. в/в 4-часовая инфузия в 1–3-й дни (+ месна 100–120% дозы ифосфамида) + доксорубицин 60 мг/м² в/в 72-часовая инфузия + дакарбазин 900 мг/м² (растворённый вместе с доксорубицином) в/в 72-часовая инфузия каждые 3 нед.

4. Режим химиотерапии рабдомиосаркомы:

– VAC (Винкристин 2 мг/м² в/в в 1-й и 8-й дни каждые 5 нед. + дактиномицин 0,5 мг/м² в/в в 1–5-й дни каждые 3 мес. + циклофосфамид 300 мг/м² в/в 1–7-й дни каждые 6 нед.)

2.2 Клиническая характеристика больных саркомой молочной железы

Возраст пациентов колебался от 16 до 85 лет. 2 пациентки находились в возрасте до 20 лет (3,6%). Пять пациенток (8,9%) – от 20 до 29 лет. 6 пациенток (10,7%) – от 30 до 39 лет. 13 (23,2%) – в возрасте 40–49 лет, 17 (30,4%) – 50–59 лет. 8 (14,3%) – 60–69 лет, 3(5,4%) – 70–79 лет. 2 (3,6%) – 80–89 лет. При этом большинства пациенткам (76,78%) диагноз был установлен в трудоспособном

возрасте от 18 до 60 лет, средний возраст составил $49,6 \pm 15,1$ лет. Данные представлены на рисунке 2.2.

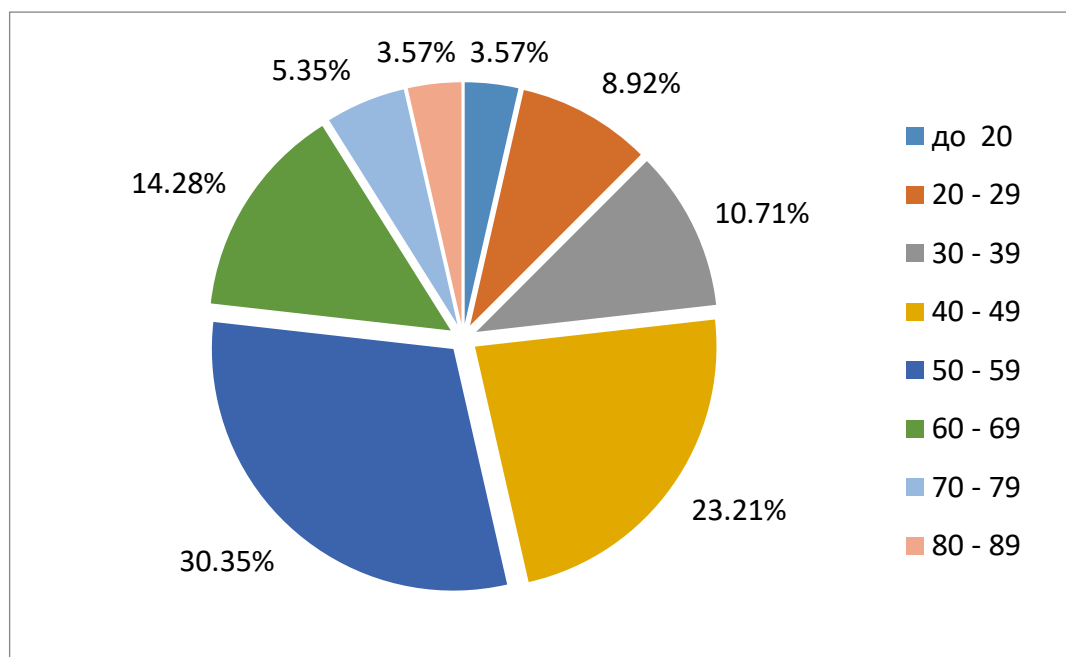


Рисунок 2.2 — Распределение пациенток по возрасту

Стадирование пациенток производилось по классификация ВОЗ, с рекомендациями Раку – UICC and AJCC – 7-е издание, 2011 г.:

- Т – первичная опухоль;
- Тх – Размеры первичной опухоли невозможно определить;
- Т0 – первичная опухоль не определяется;
- Т1 – опухоль до 5 см включительно;
- Т2 – более 5 см в наибольшем измерении

Стадия I А – низкая степень злокачественности, опухоль меньше 5 см, нет поражения лимфоузлов и нет отдаленных метастазов отмечена у 3 (5,6%) пациенток.

Стадия I В – высокодифференцированная опухоль больше 5 см, без поражения лимфоузлов и без отдаленных метастазов отмечена у 2 (3,6%) пациентов.

Стадия II А – умереннодифференцированная опухоль меньше 5 см, без поражения лимфоузлов и без отдаленных метастазов отмечена у 5 (8,9%) пациенток.

Стадия II В – умереннодифференцированная опухоль больше 5 см, без поражения лимфоузлов и без отдаленных метастазов отмечена у 7 (12,5%) пациенток.

Стадия III А – низкодифференцированная меньше 5 см, без поражения лимфоузлов и без отдаленных метастазов отмечена у 19 (33,9%) пациенток.

Стадия III В – низкодифференцированная опухоль больше 5 см, без поражения лимфоузлов и без отдаленных метастазов отмечена у 12 (21,4%) пациентов.

Стадия IV – опухоль любого размера и степени злокачественности, но с поражением лимфатических узлов и/или отдаленных метастазов не встречалась.

Все пациентки в зависимости от степени злокачественности опухоли были разделены на 2 группы:

В группу I вошли 17 (30,4%) пациенток со степенью злокачественности опухоли G1 и G2. Из них 5 (8,92%) пациенток со степенью злокачественности опухоли G1 и 12 (21,4%) пациенток со степенью злокачественности опухоли G2).

В группу II вошли 39 (69,6%) пациенток со степенью злокачественности опухоли G3 и Gx. Из них 34 (60,7%) пациенток со степенью злокачественности опухоли G3, 5 (8,9%) пациенток со степенью злокачественности опухоли Gx. Данные представлены в таблице 2.2.

Таблица 2.2 – Распределение пациенток в зависимости от степени злокачественности опухоли

Степень злокачественности (G)	Количество больных (n=56)	
	абс.	%
G1	5	8,9
G2	12	21,4
G3	34	60,7
Gx	5	8,9

Размер первичной опухоли оценивался в 94,64% случаев (n = 53). В остальных 3 случаях пациентки поступили в НМИЦ онкологии им. Н. Н. Блохина после хирургического лечения по месту жительства. Согласно классификации ВОЗ к T1

относились больные с размером опухолевого узла до 5 см включительно, T2 – более 5 см. Размер опухолевого узла до 5 см был выявлен у 48,2% (n = 27) пациентов, из них у 11,1% (n = 3) степень злокачественности опухоли была G1; у 18,5% (n = 5) степень злокачественности опухоли была G2; у 70,4% (n = 19) – степень злокачественности опухоли G3. Данные представлены в таблице 2.3 и рисунке 2.3.

Таблице 2.3 – Распределение больных в зависимости от размеров и степени злокачественности опухоли

Степень злокачественности (G)	Абс.	%	Количество больных (n = 56)					
			Размер опухоли (T)					
			T1		T2		Tx	
			абс.	%	абс.	%	абс.	%
			27	48,2	26	46,4	3	5,4
G1	5	8,9	3	5,4	2	3,6	0	0
G2	12	21,5	5	8,9	7	12,5	0	0
G3	34	6,7	19	33,9	12	21,4	3	5,4
Gx	5	8,9	0	0	5	8,9	0	0

Размер опухолевого узла более 5 см встречался в 46,4% случаях (n = 26), из них 7,7% (n = 2) степень злокачественности опухоли G1, 26,9% (n = 7) степень злокачественности опухоли G2, 46,1% (n = 12) степень злокачественности опухоли G3, 11,5% (n = 3) степень злокачественности опухоли Gx.

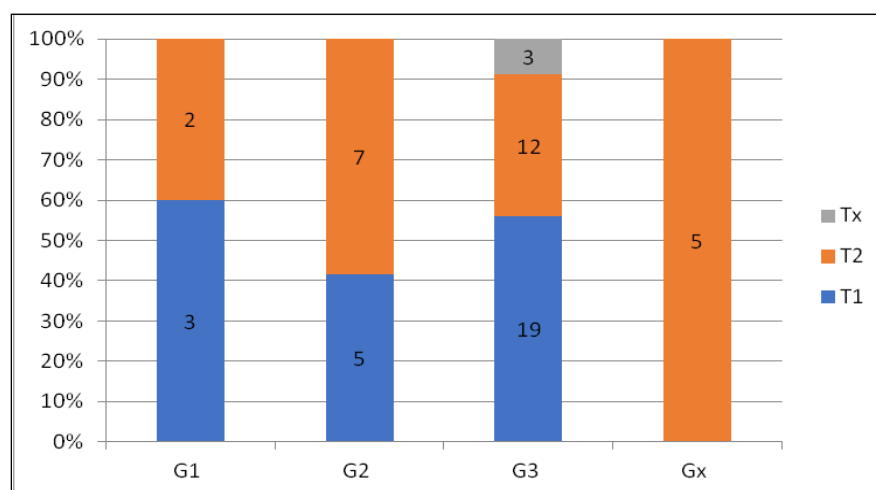


Рисунок 2.3 – Распределение больных в зависимости от размеров и степени злокачественности опухоли

2.2.1 Распределение пациентов в зависимости от гистологического подтипа опухоли

Определение гистологического подтипа опухоли проводилось согласно международной классификации опухолей ВОЗ, 4-е изд., 2018 г. Встречались следующие 7 гистологических подтипов СМЖ: плеоморфная саркома (ПС); ангиосаркома; лейомиосаркома; липосаркома; фибросаркома; рабдомиосаркома; злокачественная листовидная опухоль с злокачественным мезенхимальным компонентом в виде фибросаркомы или липосаркомы, или лейомиосаркомы, или плеоморфной саркомы

У 21 пациентки (37,5%) гистологически верифицирована плеоморфная саркома (в большинстве случаев – G3 [n = 16]; в двух случаях – G2, в двух случаях – Gx). В 4 случаях (7,14%) – злокачественная листовидная опухоль с мезенхимальным злокачественным компонентом в виде плеоморфной саркомы (в 2 случаях G3, в одном – G2 и Gx).

3 (5,35%) пациенткам выявлена лейомиосаркома молочной железы. В двух из 3 случаев лейомиосаркомы молочной железы опухоль была радиоиндуцированная, возникшая после комплексного лечения рака молочной железы (пациенткам выполнена органосохраняющая операция – радикальная резекция молочной железы и адьювантно проведена лучевая терапия). По степени злокачественности опухоли – G3 и Gx. В 1 случае (1,79%) верифицирована злокачественная листовидная опухоль с мезенхимальным злокачественным компонентом в виде лейомиосаркомы G2.

Трем пациенткам (5,35%) верифицирована фибросаркома молочной железы со степенью злокачественности G1, G2 и G3. 6 пациенткам (10,71%) верифицирована злокачественная листовидная опухоль с мезенхимальным злокачественным компонентом в виде фибросаркомы. В одном случае со степенью злокачественности G1, в двух случаях – G2, в двух случаях – G3, в одном случае – Gx.

6 пациенткам (10,71%) верифицирована липосаркома молочной железы. В двух случаях со степенью злокачественности G1, в двух случаях – G2, в двух

случаях – G3. 4 пациенткам (7,14%) верифицирована злокачественная листовидная опухоль с мезенхимальным злокачественным компонентом в виде липосаркомы. В одном случае со степенью злокачественности опухоли G2, в трех случаях – G3.

7 пациенткам (12,5%) верифицирована ангиосаркома молочной железы. В двух случаях со степенью злокачественности G2, в пяти случаях – G3. В одном из случаев ангиосарком со степенью злокачественности G3 опухоль возникла после комплексного лечения рака молочной железы.

Одной пациентке (1,66%) верифицирована рабдомиосаркома молочной железы со степенью злокачественности опухоли G3 (Таблица 2.4).

Таблица 2.4 – Распределение пациенток в зависимости от гистологического подтипа опухоли

<i>Гистологический подтип</i>	<i>Количество больных (n = 56)</i>	
	<i>абс.</i>	<i>%</i>
Плеоморфная саркома	21	37,5
Злокачественная листовидная опухоль с мезенхимальным злокачественным компонентом в виде плеоморфной саркомы	4	7,1
Леомиосаркома	3	5,4
Злокачественная листовидная опухоль с мезенхимальным злокачественным компонентом в виде лейомиосаркомы	1	1,8
Фибросаркома	3	5,5
Злокачественная листовидная опухоль с мезенхимальным злокачественным компонентом в виде фибросаркомы	6	10,7
Липосаркома	6	10,7
Злокачественная листовидная опухоль с мезенхимальным злокачественным компонентом в виде липосаркомы	4	7,1
Ангиосаркома	7	12,5
Рабдомиосаркома	1	1,8

В зависимости от морфологического фенотипа опухоли все пациенты были разделены на следующие группы:

В группу I вошли 21 (37,5%) пациентка с плеоморфной саркомой молочной железы. В группу II вошли 15 (26,8%) пациенток с злокачественной листовидной опухолью молочной железы с дифференцировкой в СМЖ. Из них 6 (10,7%) с дифференцировкой в фибросаркому, 4 (7,1%) с дифференцировкой в плеоморфную саркому, 4 (7,1%) с дифференцировкой в липосаркому, 1 (1,8%) – в лейомиосаркому.

В группу III вошли 20 (35,7%) пациенток с редкими видами СМЖ. Из них 6 (10,7%) пациенток с ангиосаркомой, 6 (10,7%) с липосаркомой, 3 (5,4%) – фибросаркомой, 1 (1,8%) – рабдомиосаркомой, 1 (1,8%) – лейомиосаркомой, 3 (5,4%) с радиоиндуцированной СМЖ (из них 2 (3,6%) с радиоиндуцированной лейомиосаркомой, 1 (1,8%) – радиоиндуцированной ангиосаркомой).

2.2.2 Распределение пациенток в зависимости от объемов хирургического лечения

Все пациенты получили хирургическое лечение в разных объемах.

В 32,14% случаев ($n = 18$) были выполнены органосохраняющие операции. Из них в 26,78% ($n = 15$) – в объеме секторальной резекции и 5,35% ($n = 3$) – в объеме радикальной резекции молочной железы.

В остальных 38 (67,85%) случаях была выполнена мастэктомия. 19 (33,93%) выполнена простая мастэктомия (без лимфаденэктомии), в 7,14% ($n = 4$) случаях с выполнена одномоментная реконструкция молочной железы экспандером–эндопротезом Беккера.

17 пациенткам (30,35%) выполнена радикальная мастэктомия. В трех случаях из них выполнена одномоментная реконструкция экспандером–эндопротезом Беккера. В 2 случаях – радикальная мастэктомия с резекцией большой грудной мышцы с одномоментной реконструкцией TRAM-лоскутом в связи с инвазией опухоли в большую грудную мышцу. Также в 2 случаях в группе радикальной мастэктомии выполнена резекция передней грудной стенки в связи с инвазией опухоли в костные структуры передней грудной стенки.

9 (16,07%) пациенткам были выполнены операции с одномоментной реконструкцией молочной железы в разных объемах. В 44,44% выполнена мастэктомия с одномоментной реконструкцией экспандером-эндопротезом Беккера; в 33,33% – радикальная мастэктомия с одномоментной реконструкцией экспандером-эндопротезом Беккера; 22,22% – радикальная мастэктомия с резекцией большой грудной мышцы с одномоментной реконструкцией молочной железы TRAM-лоскутом.

Следует отметить, что в 48,21% случаев выполнялись органосохраняющие операции и операции с одномоментной реконструкцией молочной железы.

Лимфаденэктомия выполнялась в 35,7% случаях (n = 20) при клинически измененных лимфатических узлах по данным УЗИ. Метастазы в лимфатический узел выявлен у одной больной с рабдомиосаркомой молочной железы. Данные представлены в таблице 2.5.

Таблица 2.5 – Распределение пациентов в зависимости от объема хирургического лечения

<i>Объем хирургического лечения</i>	<i>Количество больных</i>	
	абс. (n = 56)	%
Секторальная резекция	15	26,8
Радикальная резекция	3	5,4
Радикальная мастэктомия	12	21,4
Радикальная мастэктомия с реконструкцией экспандером-эндопротезом Беккера	3	5,4
Мастэктомия с реконструкцией экспандером-эндопротезом Беккера	4	7,1
Мастэктомия	15	26,8
Мастэктомия с резекцией грудной стенки	2	3,6
Радикальная мастэктомия с резекцией большой грудной мышцы с реконструкцией TRAM-лоскутом	2	3,6

2.2.3 Объемы хирургического лечения в зависимости от степени злокачественности опухоли

В зависимости от степени злокачественности опухоли, был выполнен следующий объем операций: при степени злокачественности G1 (n = 5) в 60% случаев выполнены органосохраняющие операции (ОСО) (секторальная резекция (СР) или радикальная резекция (РР) молочной железы со срочным гистологическим исследованием краев резекции), в 40% случаев — мастэктомии: мастэктомия (МЭ), радикальная мастэктомия (РМЭ), МЭ с одномоментной реконструкцией, РМЭ с одномоментной реконструкцией, ЛАЭ выполнялась только в случае клинически подозрительных наличие метастазов лимфатических узлов).

При степени злокачественности G2 (n = 12) в 33,33% случаев выполнены органосохраняющие операции, а в 66,67% случаев – мастэктомии.

При степени злокачественности G3 (n = 34) в 32,35% случаев выполнены органосохраняющие операции, а в 67,65% случаев – мастэктомии.

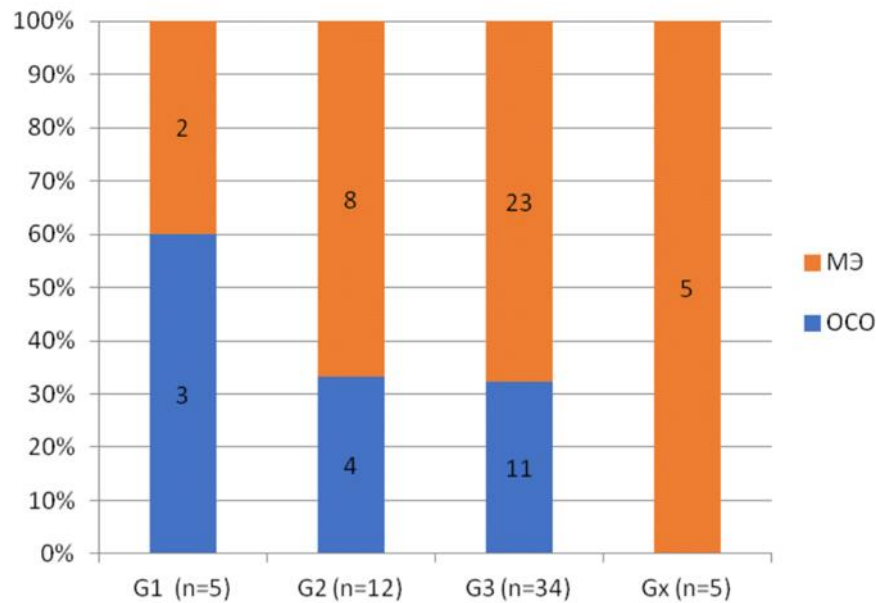
При степени злокачественности Gx (n = 6) во всех случаях выполнена мастэктомия.

Данные представлены в таблице 2.6 и на рисунке 2.4.

Таблица 2.6 – Распределение пациенток в зависимости от степени злокачественности опухоли и объемов хирургического лечения

Степень злокачественности (G)	Абс.	%	Количество больных (n = 56)			
			Объем операции			
			ОСО		МЭ	
			абс.	%	абс.	%
			18	32,1	38	67,9
G1	5	8,9	3	5,4	2	3,6
G2	12	21,5	4	7,1	8	14,3
G3	34	6,7	11	19,6	23	41,1
Gx	5	8,9	0	0	5	8,9

Примечание – МЭ – мастэктомия, ОСО – органосохраняющие операции



Примечание – МЭ – мастэктомия, ОСО – органосохраняющие операции

Рисунок 2.4 – Распределение пациенток в зависимости от степени злокачественности опухоли и объемов хирургического лечения

2.2.4 Тактика хирургического лечения пациентов в зависимости от степени злокачественности и размеров опухоли

При анализе архивного материала выявлена зависимость в выборе объема хирургического лечения от размеров опухолевого узла.

В зависимости от размеров опухолевого узла выполнялся разный объем операции.

Следует отметить, что при размере опухолевого узла до 5,0 см включительно ($n = 27$) в 55,6% случаев выполнены ОСО, в 44,4% случаев — МЭ.

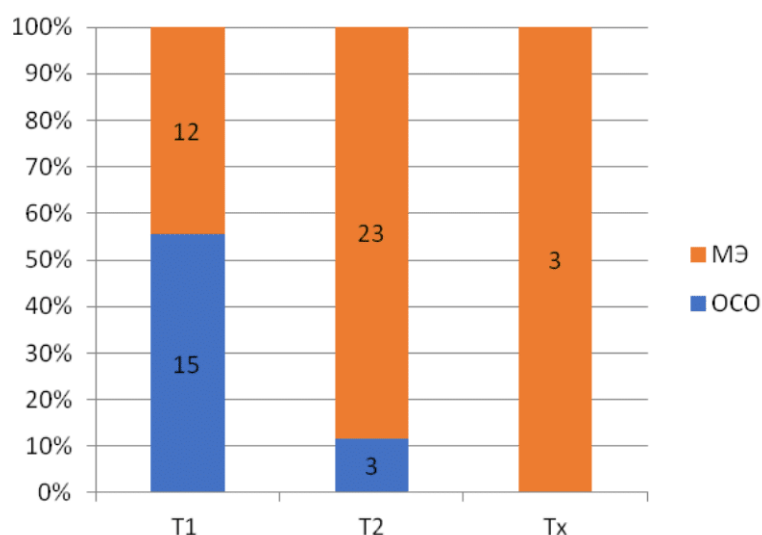
При размере опухолевого узла более 5 см ($n = 24$) в большинстве случаев (87,5%) случаев выполнялись МЭ и только в 12,5% ($n = 3$) случаев — ОСО.

В группе пациенток Тх (пациентки с рецидивом опухоли после СР молочной железы) во всех 5 случаях были выполнены МЭ. Данные представлены в таблице 2.7 и на рисунке 2.5.

Таблица 2.7 – Распределение пациенток в зависимости от размеров опухоли и объемов хирургического вмешательства

Размер опухоли (T)	Абс.	%	Количество больных (n = 56)			
			Объем операции			
			ОСО		МЭ	
			абс.	%	абс.	%
			18	32,1	38	67,9
T1	27	48,2	15	26,8	12	21,4
T2	26	46,4	3	5,4	23	41,1
Tx	3	5,4	0	0	3	5,4

Примечание – МЭ – мастэктомия, ОСО – органосохраняющие операции



Примечание – МЭ – мастэктомия, ОСО – органосохраняющие операции

Рисунок 2.5 – Распределение пациенток в зависимости от размера опухоли и объемов хирургического лечения

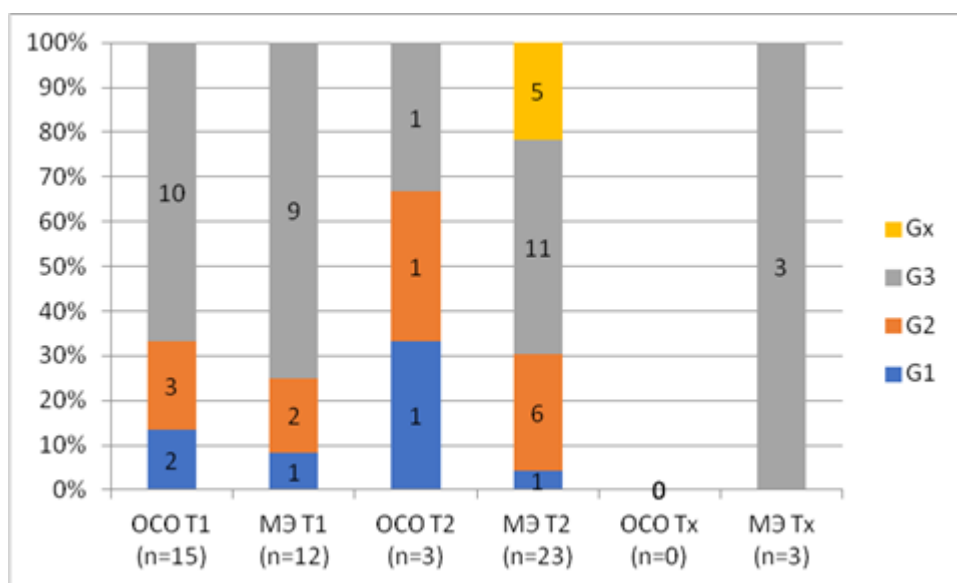
В группе больных T1G1 (n = 3) в двух случаях выполнена секторальная резекция, в одном – мастэктомия. В группе T1G2 (n = 5) в 60% случаев (n = 3) выполнены органосохраняющие операции, в 40% (n = 2) – мастэктомии. При T1G3 (n = 19) в 52,6% случаев (n = 10) выполнены органосохраняющие операции, в 47,4% (n = 9) – мастэктомии. Данные представлены в таблице 2.8 и рисунке 2.6.

В группе больных T2G1 (n = 2) в одном случае выполнена секторальная резекция, в одном – мастэктомия.

Таблица 2.8 – Лечение пациенток СМЖ в зависимости от размеров, степени злокачественности опухоли и объемов операции

Степень дифференцировки опухоли (G)	Абс.	%	Размер опухоли (T)											
			T1				T2				Tx			
			Объем операции											
			ОСО		МЭ		ОСО		МЭ		ОСО		МЭ	
			абс.	%	абс.	%	абс.	%	абс.	%	абс.	%	абс.	%
			15	26,8	12	21,4	3	5,4	21	41,1	0	0	3	5,4
G1	5	8,9	2	3,6	1	1,8	1	1,8	1	1,8	0	0	0	0
G2	12	21,5	3	5,4	2	3,6	1	1,8	6	10,7	0	0	0	0
G3	34	6,7	10	17,9	9	16,1	1	1,8	11	19,6	0	0	3	5,4
Gx	5	8,9	0	0	0	0	0	0	5	8,9	0	0	0	0

Примечание – ОСО – органосохраняющие операции; МЭ – мастэктомии; T1 – размер опухолевого узла меньше или равен 5 см; T2 – размер опухолевого узла больше 5 см



Примечание – ОСО – органосохраняющие операции; МЭ – мастэктомии; T1 – размер опухолевого узла меньше или равен 5 см; T2 – размер опухолевого узла больше 5 см)

Рисунок 2.6 – Лечение пациенток СМЖ в зависимости от размеров, степени злокачественности опухоли и объемов операции

В группе T2G2 (n = 7) в большинстве случаев (85,7%, n = 6) выполнена мастэктомия и только в одном случае (14,3%) – органосохраняющая операция. При

T2G3 (n = 12) в большинстве случаев (91,7%, n = 11) выполнена мастэктомия и только в одном случае (8,3%) – органосохраняющая операция.

В группе больных Tx (n = 3) во всех случаях выполнена мастэктомия.

2.2.5 Тактика лечения больных саркомой молочной железы в зависимости от степени злокачественности опухоли

Нами было проведено подробное изучение лечебной тактики у пациенток СМЖ в зависимости от степени злокачественности опухоли. Данные морфологического исследования операционного материала, а также существующие на тот период методы лечения определяли выбор лечебной тактики, состоящей из только хирургического лечения или комбинированного или комплексного лечения.

53,6% (n = 30) пациентам было выполнено только хирургическое вмешательство. В 39,3% (n = 22) случаях проводилось комбинированное лечение. Комбинированное лечение было следующим – хирургическое лечение + нео- и адъювантная химиотерапия и в одном случае хирургическое лечение + адъювантная лучевая терапия.

7,1% (n = 4) пациенткам проводилось комплексное лечение (хирургическое лечение + адъювантная химиотерапия и лучевая терапия). Данные представлены в таблице 2.9 и рисунке 2.7.

Таблица 2.9 – Лечение СМЖ в зависимости от степени злокачественности опухоли

Степень злокачественности (G)	Абс.	%	Количество больных (n = 56)					
			Объем лечения					
			Хирургическое		Комбинированное		Комплексное	
			абс.	%	абс.	%	абс.	%
			30	53,6	22	39,3	4	7,1
G1	5	8,9	4	7,1	1	1,8	0	0
G2	12	21,5	5	8,9	6	10,7	1	1,8
G3	34	6,7	18	23,1	13	23,2	3	5,4
Gx	5	8,9	3	5,4	2	3,6	0	0

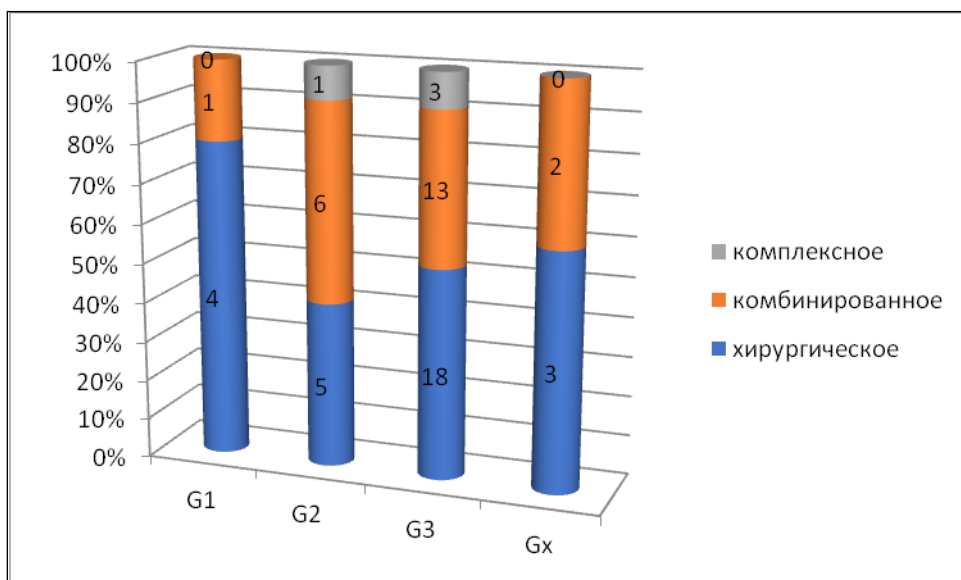
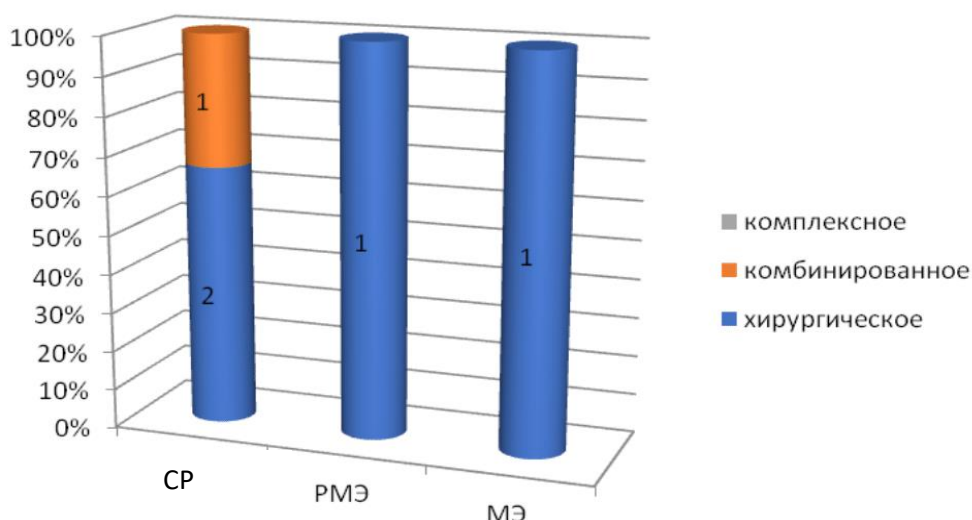


Рисунок 2.7 – Лечение СМЖ в зависимости от степени злокачественности опухоли

А. Тактика лечения больных высокодифференцированной саркомой молочной железы (G1)

При степени злокачественности опухоли G1 ($n = 5$) в 80% случаев было проведено только хирургическое лечение. В 2 случаях выполнялась секторальная резекция молочной железы пациенткам 36 и 46 лет, с липосаркомой G1, размерами опухолевых узлов 1,5 см и 2,5 см соответственно. В обоих случаях расстояние до ближайшего края резекции составляло 2,0 см. В одном случае выполнялась мастэктомия пациентке 68 лет с плеоморфной саркомой, размерами опухоли 6,0 см. В одном случае выполнена радикальная мастэктомия (фибросаркома G1). При степени злокачественности опухоли G1 только в одном случае (16,67%) проведено комбинированное лечение в объеме секторальная резекция молочной железы + адъювантная химиотерапия – 6 курсов Циклофосфан 1 г, Доксорубицин 100 мг, 5-фторурацил. Возраст пациентки составил 57 лет, гистологический подтип – злокачественная листовидная опухоль с дифференцировкой в фибросаркому G1, размер опухолевого узла 5,5 см, расстояние до ближайшего края резекции 2,0 см (Рисунок 2.8).



Примечание – CP – секторальная резекция; МЭ – мастэктомия; PMЭ – радикальная мастэктомия

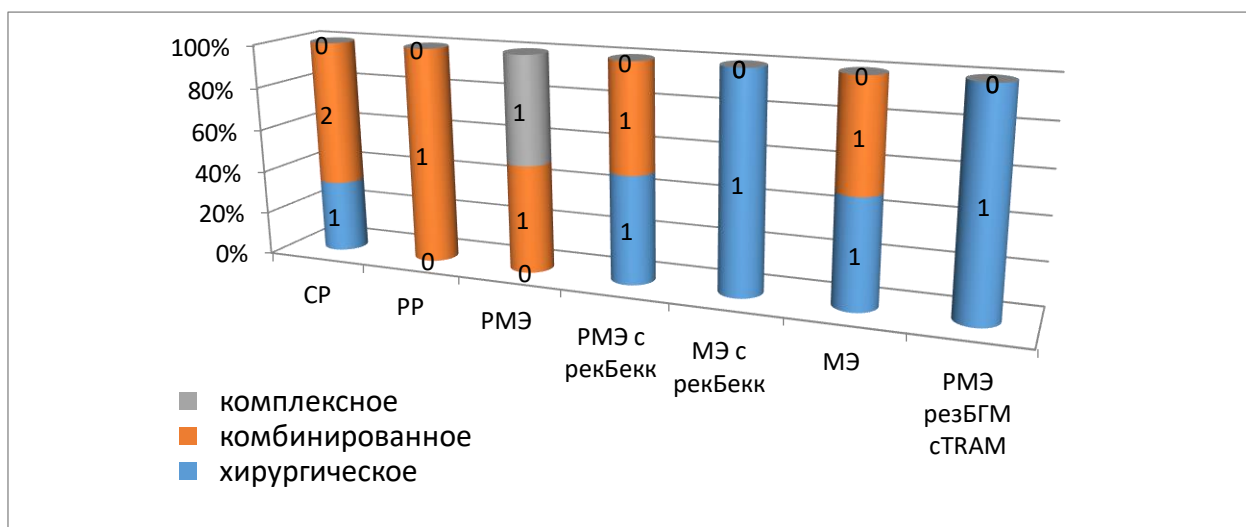
Рисунок 2.8 – Лечение пациенток со степенью злокачественности опухоли G1 (n = 5)

Б. Тактика лечения больных умереннодифференцированной саркомой молочной железы (G2)

В группе пациентов со степенью злокачественности G2 в 41,66% случаев выполнено только хирургическое лечение, в 50% – комбинированное лечение, в 8,33% – комплексное лечение (Рисунок 2.12). Большинству пациентов была выполнена мастэктомия и только в 4 случаях – органосохраняющие операции в объеме секторальной и радикальной резекции молочной железы. Выбранная хирургическая тактика была обусловлена большими размерами опухолевого узла (от 5,5 до 7 см в диаметре). Только в одном случае при размере опухолевого узла 10 см выполнена органосохраняющая операция пациентке 74 лет со злокачественной листовидной опухолью с дифференцировкой в плеоморфную саркому молочной железы (Рисунок 2.9).

При степени злокачественности опухоли G2 (n = 12) в 41,66% случаев было проведено только хирургическое лечение. В одном случае была выполнена секторальная резекция молочной железы пациентке 77 лет с плеоморфной саркомой G2 с размером опухолевого узла 4,0 см. В одном случае была

выполнена мастэктомия пациентке 52 лет с фибросаркомой G2 с размером опухолевого узла 1,3 см.



Примечание – CP – секторальная резекция; PP – радикальная резекция; PMЭ – радикальная мастэктомия; PMЭ с рек.Бекк – радикальная мастэктомия с одномоментной реконструкцией экспандером–эндопротезом Беккера; PMЭ с резБГМ с TRAM – радикальная мастэктомия с резекцией большой грудной мышцы с одномоментной реконструкцией TRAM-лоскутом

Рисунок 2.9 – Лечение пациенток со степенью злокачественности опухоли G2, n = 12

Одной пациентке 54 лет выполнена мастэктомия с одномоментной реконструкцией экспандером-эндопротезом Беккера, со злокачественной листовидной опухолью с дифференцировкой в плеоморфную саркому, размер опухолевого узла составил 3,0 см. В одном случае выполнена радикальная мастэктомия с одномоментной реконструкцией экспандером-эндопротезом Беккера пациентке 33 лет с ангиосаркомой G2 молочной железы, размер опухолевого узла составил 10,0 см. В одном случае пациентке 54 лет с злокачественной листовидной опухолью с дифференцировкой в лейомиосаркому G2 размером опухоли 3,0 см выполнена мастэктомия с реконструкцией экспандером-эндопротезом Беккера. В одном случае пациентке 59 лет со злокачественной листовидной опухолью с дифференцировкой в лейомиосаркому G2 размере опухолевого узла 34 см выполнена мастэктомия с плоскостной резекцией большой грудной мышцы в связи с прорастанием опухоли в большую грудную мышцу.

В группе пациентов степени злокачественности опухоли G2 (n = 12) в 50% случаев выполнено комбинированное лечение, из них в трех случаях комбинированное лечение было следующим – операция и адъювантная химиотерапия. В двух случаях (16,66%) проведена адъювантная лучевая терапия. Больной 53 лет с липосаркомой G2 выполнена секторальная резекция + адъювантная лучевая терапия РОД 2 Гр, СОД 50 Гр. Размер опухоли составил 3,7 см, расстояние опухоли до ближайшего края резекции 1,5 см и больной 74 лет с ЗЛО с дифференцировкой в плеоморфную саркому размером опухоли 10 см. Данные представлены в таблице 2.10.

Таблица 2.10 – Лечение пациенток СМЖ лечения со степенью злокачественности опухоли G2 группы комбинированного (n = 6)

<i>Фенотип опухоли</i>	<i>Возраст</i>	<i>Размер опухоли, см</i>	<i>Неоадъювантная ХТ</i>	<i>Количество курсов нео ХТ</i>	<i>Лечебный патоморфоз</i>	<i>Операция</i>	<i>Край резекции, см</i>	<i>Адъювантная терапия</i>	<i>Количество курсов ХТ</i>
Липосаркома G2	51	6	0	0	–	МЭ		ID	4
Плеоморфная саркома G2	63	5,5	0	0	–	PMЭ		AI	5
Злокачественная листовидная опухоль с фибросаркомой G2	43	3	0	0	–	CP	1	Dox	4
Ангиосаркома G2	26	7	1	8	II	PMЭ с рекБекк		GemTax	4
Злокачественная листовидная опухоль с плеоморфной саркомой G2	74	10	0	0	–	PP		РОД 2 Гр, СОД 50 Гр	
Липосаркома G2	53	3,7	0	0	–	CP	1,5	РОД 2 Гр, СОД 50 Гр	

Примечание – CP – секторальная резекция; PP – радикальная резекция; PMЭ – радикальная мастэктомия; PMЭ с рек.Бекк – радикальная мастэктомия с одномоментной реконструкцией экспандером–эндопротезом Беккера)

Только одной пациентке со степенью злокачественности G2 (8,33%) злокачественной листовидной опухоли с дифференцировкой в фибросаркому выполнено комплексное лечение в объеме радикальная мастэктомия, адъювантная химиотерапия по схеме Ифосфамид 2,5 гр/м² + Доксорубин 20 мг/м² 6 курсов и лучевая терапия РОД 2,5 Гр, СОД 45 Гр. Лечебная тактика в данном случае была определена с учетом размеров опухоли 30,0 см, гистологического подтипа опухоли, степени ее злокачественности.

В. Тактика лечения больных низкодифференцированной саркомой молочной железы (G3)

В группе пациентов со степенью злокачественности опухоли G3 (n = 34) в 18 случаях (52,94%) проведено только хирургическое лечение, в 13 (38,23%) – комбинированное лечение, в 3 (8,82%) – комплексное лечение.

В группе только хирургического лечения (n = 18), органосохраняющие операции выполнены у 7 пациенток с различными гистологическими подтипами СМЖ (липосаркома, ЗЛО с дифференцировкой в липосаркому, фибросаркому и плеоморфную саркому, плеоморфная саркома, ангиосаркома, фибросаркома). Более 38,9% из них (n = 7) выполнены органосохраняющие операции (секторальная или радикальная резекция молочной железы со срочным гистологическим исследованием краев резекции). Во всех случаях были достигнуты чистые края резекции. Расстояние до края резекции колебалось от 0,3 см до 2,0 см. Возраст варьировал от 31 до 56 лет. Размер опухоли – от 3,0 до 8,0 см.

Мастэктомия выполнена 11 пациенткам, большинству из них (90,9%) – простая мастэктомия без реконструкции молочной железы. В 6 из 8 случаев мастэктомий выполнялись при гистологическом подтипе плеоморфной саркомы молочной железы у пациенток в возрасте от 40 до 83 лет. Размер опухоли колебался от 4,0 см до 8,0 см. Только в одном случае выполнена мастэктомия с одномоментной реконструкцией экспандером-эндопротезом Беккера пациентке 41 лет с гистологическим подтипом злокачественной листовидной опухоли с дифференцировкой в плеоморфную саркому. Размер опухоли составлял 3,0 см.

Следует отметить, что у одной пациентки возрастом 18 лет со злокачественной листовидной опухолью молочной железы с дифференцировкой в липосаркому G2 была выполнена мастэктомия.

Двум пациенткам (11,11%) выполнена радикальная мастэктомия. Лимфаденэктомия выполнялась только в случаях клинически измененных лимфатических узлах. При плановом гистологическом исследовании метастазов в лимфатических узлах выявлено не было. Данные представлены в таблице 2.11.

13 (38,24%) пациенткам проведено комбинированное лечение. Неoadьювантная ПХТ проведена у 5 пациенток (38,46%), для оценки эффекта неoadьювантного лечения определялся лечебный патоморфоз в опухоли. В 3 случаях (60%) был достигнут лечебный патоморфоз III степени по Лавниковой. В 2 случаях – лечебный патоморфоз II степени.

Таблица 2.11 – Объем хирургического лечения пациенток с саркомой молочной железы со степенью злокачественности опухоли G3 группы только хирургического лечения (n = 20)

<i>Фенотип опухоли</i>	<i>Возраст</i>	<i>Размер опухоли, см</i>	<i>Операция</i>	<i>Край резекции</i>
Органосохраняющие операции, n = 7				
Липосаркома	56	4	СР	2
ПС	26	8	СР	0,5
ПС	31	3	СР	0,3
Ангиосаркома	56	3	СР	1
ПС	46	4	СР	0,5
Фибросаркома	38	4	СР	2
ЗЛО с ПС	45	3,5	СР	1,5
Мастэктомии, n = 13				
ПС	83	4,5	МЭ	
ПС	70	5	МЭ	
ЗЛО с фибросаркомой	41	4,5	МЭ	
ЗЛО с липосаркомой	18	13	МЭ	
ПС	62	8	МЭ	
ПС	62	4	МЭ	
ПС	56	7	МЭ	

ПС	40	6,5	МЭ	
ПС	58	2,5	РМЭ	
ПС	54	х	РМЭ	
ЗЛО с липосаркомой	41	3	МЭ с рекБекк	
<i>Примечание</i> – ПС – плеоморфная саркома; ЗЛО – злокачественная листовидная опухоль с злокачественным мезенхимальным компонентом в виде фибросаркомы, липосаркомы, лейомиосаркомы или плеоморфной саркомы; СР – секторальная резекция; МЭ – мастэктомия; РМЭ – радикальная мастэктомия; МЭ с рекБекк – мастэктомия с одномоментной реконструкцией экспандером-эндопротезом Беккера)				

Во всех 4 случаях ангиосаркомы молочной железы G3 проведено комбинированное лечение. Всем пациенткам проведена адъювантная ПХТ от 4 до 6 курсов по схеме GemTax.

В 2 случаях проведена неоадъювантная ПХТ по схеме GemTax. Пациентке 26 лет с размером опухоли 11,5 см суммарно проведено 5 курсов ПХТ. На фоне проводимого лечения отмечалась положительная динамика после проведения 4 курсов, однако отмечался рост опухолевого узла, увеличение инфильтрации тканей передней грудной стенки, инвазия опухоли в большую грудную мышцу после проведения 5-го курса ПХТ, принято решение в выполнении хирургического вмешательства в объеме радикальной мастэктомии с резекцией большой грудной мышцы с одномоментной реконструкцией TRAM лоскутом. При гистологическом исследовании операционного материала выявлен лечебный патоморфоз II степени по Лавниковой. Адъювантно проведено 4 курса ПХТ по схеме GemTax. Во втором клиническом случае ангиосаркомы G3 у пациентки 64 лет при размере опухоли 1,5 см неоадъювантно проведено 4 курса ПХТ по схеме GemTax. Выполнена мастэктомия. При морфологической оценке операционного материала выявлен лечебный патоморфоз III степени по Лавниковой. Адъювантно проведено 4 курса ПХТ по схеме GemTax.

2 пациенткам с ангиосаркомой G3 36 и 50 лет с размерами опухоли 6,0 см и 4,5 см соответственно на первом этапе выполнено хирургическое лечение в

следующих объемах: мастэктомии и мастэктомии с одномоментной реконструкцией экспандером–эндопротезом Беккера. В обоих случаях адьювантно проведено 6 курсов ПХТ по схеме GemTax.

В 2 случаях саркомы G3 гистологически верифицирована злокачественная листовидная опухоль молочной железы с дифференцировкой в фибросаркому G3. В обоих случаях проводилась неoadьювантная и адьювантная ПХТ. У пациентки 46 лет с размером опухоли 6 см поле 4 курсов неoadьювантной ПХТ по схеме АI (Ифосфамид 2,5 гр/м², Доксорубицин 20 мг/ м²) выполнена мастэктомия, отмечен лечебный патоморфоз II степени по Лавниковой. Адьювантно проведено 4 курса ХТ по идентичной схеме. Во втором случае пациентке 63 лет с размером опухоли 6,0 см неoadьювантно проведено 4 курса ПХТ по схеме АI (Ифосфамид 2 г/м², Доксорубицин 20 мг/м²), выполнена радикальная мастэктомия, достигнут лечебный патоморфоз III степени по Лавниковой. Адьювантно проведено 4 курса ПХТ по аналогичной схеме.

У 1 пациентки 43 лет данной группы гистологически верифицирована злокачественная листовидная опухоль молочной железы с дифференцировкой в плеоморфную саркому G3, размер опухоли составил 13,0 см. На первом этапе была выполнена радикальная мастэктомия, адьювантно проведено 4 курса ПХТ по схеме Винкристин + Метотрексат + Циклофосфан.

В 3 случаях гистологически верифицирована плеоморфная саркома G3. Всем пациенткам проводилась адьювантная ПХТ по разным схемам. Пациентке 28 лет с размером опухоли 6,4 см на первом этапе выполнена радикальная мастэктомия с одномоментной реконструкцией экспандером–эндопротезом Беккера, адьювантно проведено 4 курса ПХТ по схеме АI. В одном случае пациентке 42 лет с размером опухоли 1,5 см на первом этапе выполнена секторальная резекция молочной железы со срочным гистологическим исследованием краев резекции, величина до ближайшего края резекции составила 1,5 см, адьювантно проведено 6 курсов ПХТ по схеме FАС. Пациентке 85 лет с размером опухоли 4,5 см выполнена секторальная резекция молочной железы, величина до ближайшего края резекции составила

0,5 см, адьювантно проведено 6 курсов ПХТ по схеме GemTax. Данные представлены в таблице 2.12.

Таблица 2.12 – Лечение пациенток СМЖ со степенью злокачественности опухоли G3 группы комбинированного лечения (n = 13)

<i>Фенотип опухоли</i>	<i>Возраст</i>	<i>Размер опухоли, см</i>	<i>Неoadьювантная ХТ</i>	<i>Схема неoadьювантной ХТ</i>	<i>Количество курсов неoadьювантной ХТ</i>	<i>Лечебный патоморфоз</i>	<i>Операция</i>	<i>Край резекции</i>	<i>Адьювантная ХТ</i>
Лейомиосаркома	52	3,2	0	-			РР	1,5	FAС
Лейомиосаркома	57	4,5	0	-			СР	1,5	VAC
Липосаркома	39	-	Нео ХТ	Ифосфамид 2,5 г/ м ² + Доксорубицин 75 мг/м ²		III	МЭ с РГС	1	0
Ангиосаркома	36	6	0	-			МЭ		GemTax
Ангиосаркома	50	4,5	0	-			МЭ с рекБекк		GemTax
Ангиосаркома	26	11,5	Нео ХТ	Доцетаксел 75мг/м ² + Доксорубицин 60 мг/м ²	5	II	РМЭ резБГМ сTRAM		GemTax
Ангиосаркома	64	1,5	Нео ХТ	Доцетаксел 75мг/м ² + Доксорубицин 60 мг/м ²	4	III	МЭ		GemTax
ЗЛО с фибросаркомой	45	6	Нео ХТ	Ифосфамид 2,5 гр/м ² + Доксорубицин 20 мг/м ²	4	II	МЭ		AI
ЗЛО с фибросаркомой	63	6	Нео ХТ	Ифосфамид 2000 мг/м ² + Доксорубицин 20 мг/м ²	4	III	РМЭ		AC
ЗЛО с ПС	47	13	0	-			РМЭ		1

ПС	42	1,5	0	-			СР	1,5	FAС
ПС	28	6,4	0	-			РМЭ с рекБекк		AI
ПС	85	4,5	0	-			СР	0,5	GemTax
<i>Примечание</i> – ПС – плеоморфная саркома; ЗЛО – злокачественная листовидная опухоль с злокачественным мезенхимальным компонентом в виде фибросаркомы, липосаркомы, лейомиосаркомы или плеоморфной саркомы; СР – секторальная резекция; МЭ – мастэктомия; РР – радикальная резекция; РМЭ – радикальная мастэктомия; МЭ с рекБекк – мастэктомия с одномоментной реконструкцией экспандером-эндопротезом Беккера; МЭ с РГС – мастэктомия с резекцией грудной стенки, РМЭ с резБГМ с TRAM – радикальная мастэктомия с резекцией большой грудной мышцы с одномоментной реконструкцией TRAM-лоскутом; Нео ХТ – неоадьювантная ХТ									

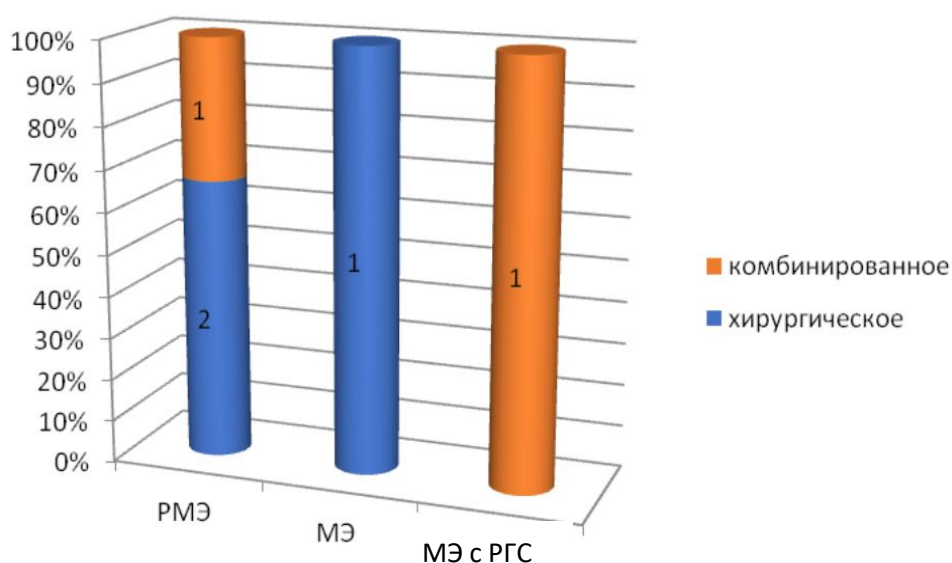
При степени злокачественности опухоли G3 комплексное лечение проводилось у 3 (8,3%) пациенток. В двух случаях плеоморфной саркомы неоадьювантное лечение не проводилось. Пациентке 29 лет с рецидивом плеоморфной саркомы, возникшем через 10 месяцев после секторальной резекции молочной железы, выполненной по месту жительства, на первом этапе выполнена радикальная мастэктомия. Размер рецидивной опухоли 0,5 см. Адьювантно проведено 3 курса ПХТ по схеме AI (Ифосфамид 2000 мг/м² Месна по схеме + Доксорубин 20 мг/м² – 1–3-й дни, интервал 21 день), далее ДЛТ РОД 2 Гр, СОД 50 Гр, далее 3 курса ПХТ по аналогичной схеме. Пациентке 42 лет с ПС G3 выполнена радикальная мастэктомия, адьювантно проведено 4 курса ПХТ по схеме САФ, адьювантная лучевая терапия РОД 2 Гр, СОД 50 Гр.

В случае альвеолярной рабдомиосаркомы молочной железы G3 размером опухолевого узла 9,0 см при обследовании выявлены измененные аксиллярные л/у, цитологически подтверждены метастазы в л/у. На первом этапе пациентке 16 лет проведено 6 курсов индукционной ПХТ по схеме VAC (VDC–IE–VDC–IE–VDC–IE). VDC (Винкристин 1,5 мг/м², Доксорубин 37,5 мг/м², Циклофосфан 1,2 г/м²), IE (Этопозид 100 мг/м², Ифосфамид [Голоксан] 1,8 г/м²) с выраженным эффектом в виде уменьшения размеров опухолевого узла с 9,4×6,7×9 см до 2,3×1,5 см и метастазов аксиллярных л/у, нормализация цвета кожных покровов.

Вторым этапом пациентке выполнена радикальная мастэктомия с одномоментной реконструкцией торакодorzальным лоскутом и экспандером-эндопротезом Беккера. Адьювантно проведено 5 курсов ПХТ по аналогичной схеме, далее ДЛТ РОД 2,5 Гр, СОД 50 Гр.

Г. Тактика лечения больных неустановленной степени злокачественности опухоли (Gx)

При анализе архивного материала 5 клинических случаях не определена степень злокачественности опухоли. Данная группа пациентов расценивалась как Gx. 3 (60%) пациенткам данной группы проведено только хирургическое лечение в объемах МЭ, РМЭ, в 2 случаях (40%) выполнено комбинированное лечение, в комплексное лечение не проводилось. Органосохраняющие операции в данной группе не выполнялись. Данные представлены на рисунке 2.10.



Примечание: МЭ – мастэктомия; РМЭ – радикальная мастэктомия; МЭ с РГС — мастэктомия с резекцией грудной стенки

Рисунок 2.10 – Лечение пациенток с неопределённой степенью злокачественности опухоли (Gx; n = 5)

В группе только хирургического лечения плеоморфная саркома Gx встречалась в 2 случаях, возраст пациенток 60 и 66 лет, при размере опухолевого узла 6,0 см выполнена мастэктомия. При размере опухолевого узла 18 см –

радикальная мастэктомия. Злокачественная листовидная опухоль с дифференцировкой в фибросаркому Gx при размере опухоли 6,0 см выполнена радикальная мастэктомия, метастазов в лимфоузлах не выявлено. Данные представлены в таблице 2.13.

Таблица 2.13 – Лечение пациенток с неопределенной степенью злокачественности опухоли (Gx) группы хирургического лечения (n = 3)

<i>Фенотип опухоли</i>	<i>Возраст</i>	<i>Размер опухоли, см</i>	<i>Операция</i>
Плеоморфная саркома	60	18	PMЭ
Плеоморфная саркома	66	6	MЭ
Злокачественная листовидная опухоль с фибросаркомой	45	6	PMЭ
<i>Примечание – MЭ – мастэктомия; PMЭ – радикальная мастэктомия</i>			

Комбинированное лечение выполнено в 2 случаях. Пациентке 57 лет с гистологическим подтипом злокачественная листовидная опухоль с дифференцировкой в плеоморфную саркому, размер опухоли которой составлял 3,9 см, на первом этапе выполнена радикальная мастэктомия, далее адъювантная ПХТ по схеме AI (6 курсов). Во втором клиническом случае у пациентки с радиоиндуцированной лейомиосаркомой молочной железы, возникшей после комплексного лечения рака молочной железы, в связи с наличием метастатического поражения легких предоперационно проведено 5 курсов ПХТ по схеме AI (Ифосфамид 2,5 гр/м² + Доксорубицин 20 мг/м²). На фоне проводимого лечения достигнут полный регресс метастатических очагов в легких, выполнена мастэктомия с резекцией передней грудной стенки, резекцией легкого с замещением дефекта торакодорзальным лоскутом. При гистологическом исследовании операционного материала достигнут полный лечебный патоморфоз вторичной опухоли молочной железы, в резецированной ткани легкого элементов опухоли не выявлено. Данные представлены в таблице 2.14.

Таблица 2.14 – Лечение пациенток с неопределенной степенью злокачественности опухоли (Gx) группы комбинированного лечения (n = 2)

Фенотип опухоли	Возраст	Размер опухоли, см	Неoadьювантная ХТ	Схема неoadьювантной ХТ	Количество курсов неoadьювантной ХТ	Лечебный патоморфоз	Операция	Адьювантная ХТ	Количество курсов адьювантной ХТ
ЗЛО с ПС	57	3,9	0			Нет	PMЭ	AI	6
Лейомиосаркома радиоиндуцированная	50	x	Неoadьювантная ХТ	Ифосфамид 2,5 г/м ² + Доксорубицин 20 мг/м ²	5	IV	МЭ с РГС	0	0

Примечание – ЗЛО с ПС – злокачественная листовидная опухоль с плеоморфной саркомой; PMЭ – радикальная мастэктомия; МЭ с РГС – резекция грудной стенки

2.2.6 Тактика лечения пациенток с саркомами молочной железы в зависимости от морфологического подтипа опухоли

А. Тактика лечения больных плеоморфной саркомой молочной железы

21 пациентке морфологически верифицирована плеоморфная саркома молочной железы. Из них 1 пациентке (4,8%) G1, 2 (9,5%) G2, 16 (76,2%) G3, 2(9,5%) Gx. Следует отметить, что большинству пациентам данной группы (n = 15; 71,4%) было проведено только хирургическое лечение, в 4 случаях (19,1%) – комбинированное лечение, двум пациенткам (5,5%) – комплексное лечение (Таблица 2.15, Рисунок 2.11).

Таблица 2.15 – Лечение пациенток с плеоморфной саркомой молочной железы

Степень злокачественности (G)	Абс.	%	Количество больных (n = 21)					
			Объем лечения					
			Хирургическое		Комбинированное		Комплексное	
			абс.	%	абс.	%	абс.	%
			15	71,4	4	19,1	2	9,5
G1	1	4,8	1	4,8	0	0	0	0
G2	2	9,5	1	4,8	1	4,8	1	4,8
G3	16	76,2	11	52,4	3	14,3	3	14,3
Gx	2	9,5	2	9,5	0	0	0	0

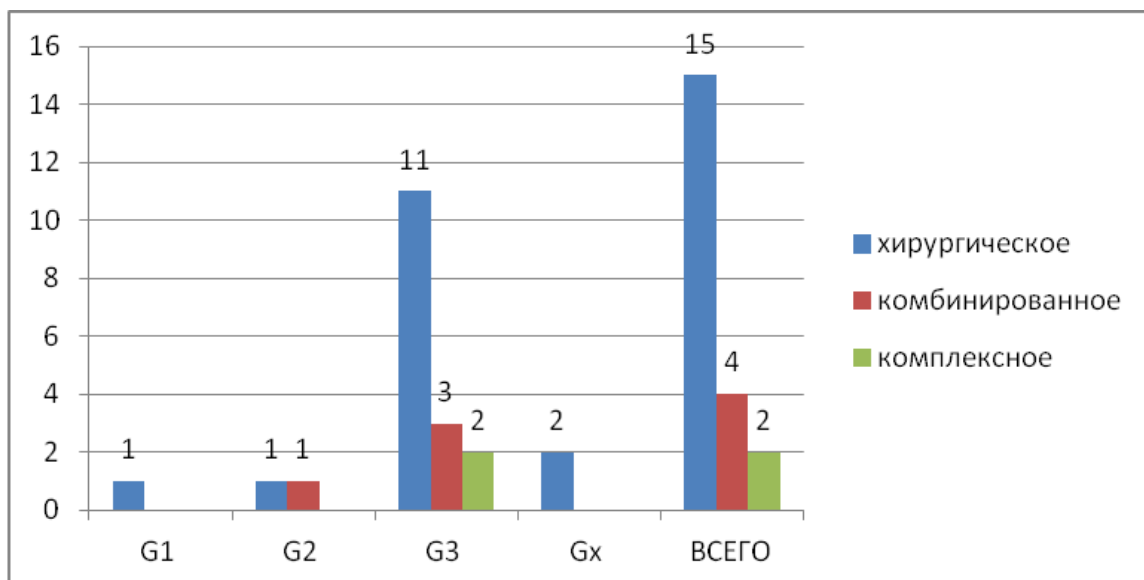


Рисунок 2.11 – Лечение пациенток с плеоморфной саркомой молочной железы

ПС со степенью злокачественности опухоли G1 была в одном случае у пациента 68 лет. В данном случае проведено только хирургическое лечение в объеме простой мастэктомии, размер опухоли составил 6,0 см.

ПС со степенью злокачественности опухоли G2 встречался в двух случаях. В одном из них больной 77 лет с размером опухоли 4,0 см выполнено только хирургическое лечение в объеме секторальной резекции молочной железы. Во втором случае – пациентке 63 лет при размере опухоли 5,5 см проведено комбинированное лечение в объеме радикальной мастэктомии и последующей адъювантной химиотерапией 5 курсов по схеме АI.

Большинство пациенток с ПС имели высокую степень злокачественности опухоли G3 (n = 16; 76,3%). Возраст пациенток – от 26 лет до 46 лет. Размер опухоли от 3,0 см до 8,0 см. В данной группе пациентов адъювантная лучевая терапия проводилась только 2 пациенткам в объемах комплексного лечения.

Только хирургическое лечение выполнено 11 пациенткам (68,75%), комбинированное лечение – 3 пациенткам (18,75%), комплексное лечение – 2 пациенткам (12,5%). В группе ПС G3, получивших только хирургическое лечение (n = 11), органосохраняющие операции выполнены в 3 случаях в объеме секторальной резекции молочной железы со срочным гистологическим исследованием краев резекции. Во всех случаях были достигнуты чистые края

резекции, расстояние до ближайшего края резекции колебалось от 0,3 см до 0,5 см. 6 пациенткам ПС возрастом от 40 до 83 лет с размерами опухолевого узла от 4,5 см до 8,0 см выполнена мастэктомия. 2 пациенткам 58 лет и 54 лет, размером опухоли 2,5 см была выполнена радикальная мастэктомия в связи с клинически измененными л/у. При морфологическом исследовании метастазов в л/у выявлено не было. Двум пациенткам с ПС Gx возрастом 60 и 66 лет, была выполнена мастэктомия, при размере опухолевого узла 18 см – радикальная мастэктомия, при размере опухоли 8 см – мастэктомия (Таблица 2.16).

Таблица 2.16 – Лечение пациенток плеоморфной саркомой молочной железы группы хирургического лечения (n = 15)

<i>G</i>	<i>Возраст</i>	<i>G</i>	<i>Размер опухоли, см</i>	<i>Операция</i>	<i>Край резекции, см</i>
G1 (n = 1)	68	1	6	МЭ	
G2 (n = 1)	77	2	4	СР	2,5
G3 (n = 11)	26	3	8	СР	0,5
	31	3	3	СР	0,3
	46	3	4	СР	0,5
	83	3	4,5	МЭ	
	70	3	5	МЭ	
	62	3	8	МЭ	
	40	3	6,5	МЭ	
	56	3	7	МЭ	
	62	3	4	МЭ	
	58	3	2,5	РМЭ	
	54	3	х	РМЭ	
Gx (n = 2)	60	X	18	РМЭ	
	66	X	6	МЭ	
<i>Примечание</i> – МЭ – мастэктомия; СР – секторальная резекция; РМЭ – радикальная мастэктомия					

Комбинированное лечение проведено в трех случаях ПС G3 (18,75%). В одном случае при возрасте больной 28 лет и размером опухоли 6,4 см выполнена

радикальная мастэктомия с одномоментной реконструкцией экспандером-эндопротезом Беккера, адьювантно проведено 4 курса ПХТ по схеме AP (Цисплатин 20 мг/м² 1–5-й дни, Доксорубицин 2000 мг/м² 1–3-й дни с интервалом 21 день). Пациентке 42 лет с ПС G3 размером опухолевого узла 1,5 см выполнена секторальная резекция молочной железы со срочным гистологическим исследованием краев резекции, расстояние до ближайшего края резекции составило 1,5 см. Адьювантно проведено 6 курсов ПХТ по схеме FAC (Доксорубицин 50/м² + 5-фторурацил 500/м² + Циклофосфан 500/м²).

Пациентке 85 лет с размером опухоли 4,5 см также была выполнена секторальная резекция молочной железы, величина до ближайшего края резекции составила 0,5 см, адьювантно проведено 6 курсов ПХТ по схеме Доцетаксел 75 мг/м² + Доксорубицин 60 мг/м². Данные представлены в таблице 2.17.

Комплексное лечение выполнено 2 пациенткам (12,5%) ПС G3. В одном случае диагноз был поставлен в 29 лет после секторальной резекции МЖ по месту жительства, неоадьювантное лечение не проводилось, на первом этапе выполнена радикальная мастэктомия, далее адьювантно проведено 3 курса ХТ по схеме AI (Ифосфамид 2000 мг/м², Доксорубицин 20 мг/м² 1–3-й дни, интервал 21 день), адьювантная лучевая терапия РОД 2 Гр, СОД 50 Гр.

Таблица 2.17 – Лечение пациенток плеоморфной саркомой молочной железы G3 группы комбинированного лечения, n = 3

<i>Возраст</i>	<i>Размер опухоли, см</i>	<i>Неоадьювантная ХТ</i>	<i>Операция</i>	<i>Край резекции</i>	<i>Адьювантная ХТ</i>	<i>Схема адьювантной ХТ</i>	<i>Количество курсов ХТ</i>
28	6,4	0	РМЭ с рекБекк	–	AP	Цисплатин 20 мг/м ² 1–5-й дни, Доксорубицин 2000 мг/м ² 1–3-й дни с интервалом 21 день	4
42	1,5	0	СР	1,5	FAC	Доксорубицин 50/м ² + 5-фторурацил 500/м ² + Циклофосфан 500/м ²	6

85	4,5	0	СР	0,3		Доцетаксел 75 мг/м ² + Доксорубицин 60 мг/м ²	6
<i>Примечание</i> – РМЭ с рекБекк – радикальная мастэктомия с одномоментной реконструкцией экспандером-эндопротезом Беккера; СР – секторальная резекция							

Во втором случае пациентке 42 лет неoadьювантное лечение также не выполнялось, на первом этапе была выполнена радикальная мастэктомия, далее адьювантная химиотерапия выполнялась по схеме САФ. Суммарно проведено 4 курса (Циклофосфамид 100 мг/м² 1–14-й дни, Доксорубицин 30 мг/м² 1-й и 8-й дни, Фторурацил 500 мг/м² 1 и 8 дни). Адьювантная лучевая терапия: РОД 2 Гр, СОД 50 Гр. Данные представлены в таблице 2.18.

Таблица 2.18 – Лечение пациенток плеоморфной саркомой молочной железы группы комплексного лечения (n = 2)

<i>Возраст</i>	<i>G</i>	<i>Размер опухоли, см</i>	<i>Неoadьювантная ХТ</i>	<i>Операция</i>	<i>Адьювантная ХТ</i>	<i>Схема ХТ</i>	<i>Количество курсов ХТ</i>	<i>Лучевая терапия адьювантная</i>	<i>ЛТ схема</i>
29	3	0	0	РМЭ	AI	Ифосфамид 2000 мг/м ² , Месна по схеме, Доксорубицин 20 мг/м ² 1–3-й дни интервал 21	3	ЛТ	РОД 2 Гр, СОД 50 Гр
42	3	х	0	РМЭ	САФ	Циклофосфамид 100 мг/м ² 1–14-й дни, Доксорубицин 30 мг/м ² 1-й и 8-й дни, Фторурацил 500 мг/м ² 1-й и 8-й дни	4	ЛТ	РОД 2 Гр, СОД 50 Гр

Б. Тактика лечения больных злокачественной листовидной саркомой молочной железы

Злокачественная листовидная опухоль молочной железы с дифференцировкой с саркомой молочной железы морфологически верифицирована в 15 случаях. Из них 1 (6,67%) – G1, 5 (33,33%) – G2, 7 (46,67%) G3, 2 (13,32%) – Gx. 7 (46,67%) пациенткам было проведено только хирургическое лечение, 7

(46,67%) – комбинированное лечение, одной пациентке (6,67%) проведено комплексное лечение (Таблица 2.19, Рисунок 2.12).

Таблица 2.19 – Лечение пациенток с злокачественной листовидной саркомой молочной железы

Степень злокачественности (G)	Абс.	%	Количество больных (n = 15)					
			Объем лечения					
			Хирургическое		Комбинированное		Комплексное	
			абс.	%	абс.	%	абс.	%
			7	46,7	7	46,7	1	6,7
G1	1	6,7	0	0	1	0	0	0
G2	5	33,3	2	13,3	2	13,3	1	6,7
G3	7	46,7	4	26,7	3	20	0	0
Gx	2	13,3	1	6,7	1	6,7	0	0

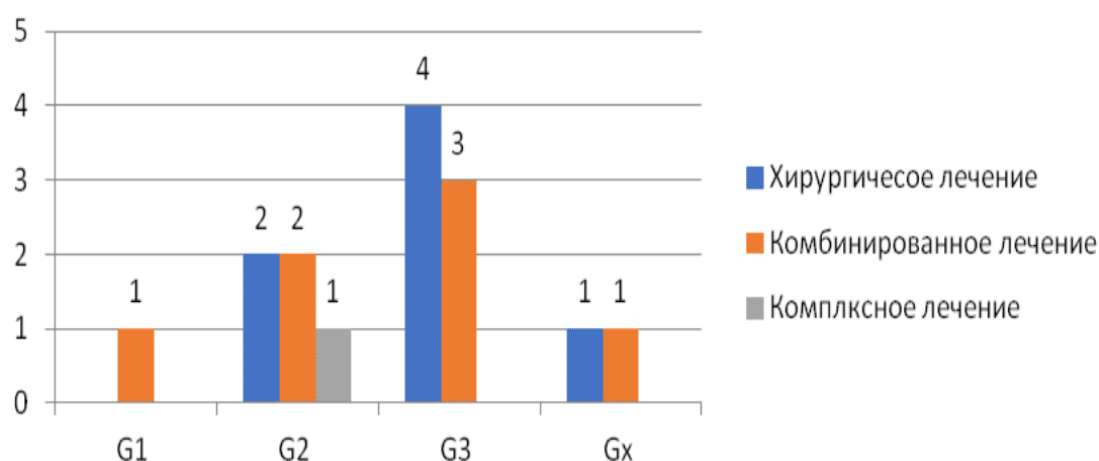


Рисунок 2.12 – Лечение пациенток с злокачественной листовидной опухолью молочной железы в зависимости от степени злокачественности опухоли и объемам проводимого лечения

7 (46,7%) пациенткам было проведено только хирургическое лечение. 1 пациентке 59 лет с ЗЛО G1 размером опухоли 2,0 см выполнена мастэктомия. В 2 случаях злокачественной листовидной опухоли с дифференцировкой в лейомиосарому и липосаркому G2 выполнено только хирургическое лечение. Больной 54 лет размером опухоли 3,0 см выполнена мастэктомия с одномоментной реконструкцией экспандером-эндопротезом Беккера. Во втором

случае пациентке 59 лет с размером опухоли 34,0 см с инвазией в большую грудную мышцу в выполнено хирургическое лечение в объеме радикальной мастэктомии с резекцией большой грудной мышцы с реконструкцией TRAM-лоскутом, лучевая терапия не выполнялась.

4 пациенткам группы хирургического лечения выявлена ЗЛО дифференцировкой в саркому G3. Возраст пациенток колебался от 18 до 45 лет. Размер опухоли – от 3 см до 13 см. Большинства пациенткам (75%) была выполнена мастэктомия. В двух случаях – простая мастэктомия, в одном случае простая мастэктомия с одномоментной реконструкцией экспандером–эндопротезом Беккера. Только одной пациентке 45 лет с ЗЛО с дифференцировкой в плеоморфную саркому G3 с размером опухоли 3,5 см выполнена органосохраняющая операция в объеме радикальной резекции молочной железы. Данные представлены в таблице 2.20.

Таблица 2.20 – Лечение пациенток со злокачественной листовидной опухолью молочной железы с дифференцировкой в саркому группы хирургического лечения, n = 7

<i>Возраст</i>	<i>Гистологический подтип</i>	<i>G</i>	<i>Размер опухоли, см</i>	<i>Операция</i>	<i>Край резекции, см</i>	<i>Лимфаденэктомия (ЛАЭ)</i>	<i>Кол-во л/у</i>
54	ЗЛО с лейомиосаркомой	G2	3	МЭ с рек Бекк	–	Нет	0
59	ЗЛО с липосаркомой	G2	34	PMЭ резБГМ сTRAM	–	ЛАЭ	X
41	ЗЛО с фибросаркомой	G3	4,5	МЭ	–	Нет	0
45	ЗЛО с ПС	G3	3,5	PP	1	ЛАЭ	X
18	ЗЛО с липосаркомой	G3	13	МЭ	–	Нет	0
41	ЗЛО с липосаркомой	G3	3	МЭ с рек Бекк	–	Нет	0

45	ЗЛО с фибросаркомой	Gx	6	PMЭ	–	ЛАЭ	X
<i>Примечание</i> – ЗЛО – злокачественная листовидная опухоль; ПС – плеоморфная саркома; МЭ – мастэктомия; РМЭ – радикальная мастэктомия; РР – радикальная резекция; МЭ с рекБекк – мастэктомия с одномоментной реконструкцией экспандером–эндопротезом Беккера; РМЭ резБГМ сTRAM – радикальная мастэктомия с резекцией большой грудной мышцы с одномоментной реконструкцией TRAM-лоскутом							

7 пациенткам (36,84%) проведено комбинированное лечение. В одном случае ЗЛО с дифференцировкой в фибросаркому G1, размером опухолевого узла 5,5 см, на первом этапе выполнена секторальная резекция молочной железы со срочным гистологическим исследованием краев резекции. Расстояние до ближайшего края резекции составляло 2,0 см. Адювантно проведено 6 курсов ПХТ по схеме CAF (Циклофосфан 100 мг/м², Доксорубин 30 мг/м², 5-фторурацил 500 мг/м²). В другом случае больной 43 лет со ЗЛО с дифференцировкой в фибросаркому G2, размером опухоли 3,0 см на первом этапе также была выполнена секторальная резекция молочной железы со срочным гистологическим исследованием краев резекции. Расстояние до ближайшего края резекции составляло 1,0 см. Однако в данном случае адъювантная ПХТ проводилась по иной схеме: 4 курса Доксорубина в монорежиме 75 мг/м² 1 раз в 3 недели. Несмотря на проведение органосохраняющей операции лучевая терапия не выполнялась.

Пациентке 74 лет ЗЛО с дифференцировкой в плеоморфную саркому G2, размер опухолевого узла составлял 10,0 см, выполнена радикальная резекция молочной железы со срочным гистологическим исследованием краев резекции, в 2 л/у элементов опухоли не выявлено. Адювантно проведена ДЛТ в объеме РОД 2 Гр, СОД 50 Гр.

В трех случаях ЗЛО с дифференцировкой в саркому G3 выполнено комбинированное лечение. В одном случае пациентке 49 лет ЗЛО с

дифференцировкой в ПС G3 размером опухоли 10,0 см выполнена радикальная мастэктомия с удалением 10 л/у. При плановом гистологическом исследовании ни в одном из л/у опухолевые клетки не обнаружены. Адьювантно проведено 4 курса ПХТ по схеме Винкристин + Метотрексат + Циклофосфан. В 2 случаях комбинированного лечения ЗЛО G3 проведена неoadьювантная и адьювантная ПХТ: пациентке 45 лет ЗЛО с дифференцировкой в фибросаркому G3 размером опухоли 6,0 см неoadьювантно проведено 4 курса ПХТ по схеме АI (Ифосфамид $2,5 \text{ гр/м}^2$ + Доксорубицин 20 мг/м^2). Далее выполнена мастэктомия. В процессе лечения был достигнут лечебный патоморфоз II степени по Лавниковой. Адьювантно проведено еще 4 курса по данной схеме. Во втором случае пациентке 63 лет ЗЛО с дифференцировкой в липосаркому G3 размером опухоли 6,0 см неoadьювантно проведено 4 курса ПХТ по схеме АI (Ифосфамид 2000 мг/м^2 , Доксорубицин 20 мг/м^2 1–3-й дни, интервал 21 день). Выполнена радикальная мастэктомия. В данном случае отмечался лечебный патоморфоз III степени по Лавниковой. Адьювантно пациентке проведено 4 курса по той же схеме.

В одном клиническом наблюдении ЗЛО с дифференцировкой в ПС Gx размер опухоли составил 3,9 см. На первом этапе была выполнена радикальная мастэктомия, адьювантно проведена ПХТ по схеме 6 курсов АI. Данные представлены в таблице 2.21.

Комплексное лечение выполнялось в одном случае (5,26%) больной 49 лет злокачественная листовидная опухоль с дифференцировкой в фибросаркому G2. Размер опухоли 30,0 см. Первым этапом выполнена радикальная мастэктомия, при плановом гистологическом исследовании в 13 л/у признаков опухолевого роста не выявлено. Адьювантно проведено 6 курсов ПХТ по схеме АI (Ифосфамид $2,5 \text{ гр./м}^2$ + Доксорубицин 20 мг/м^2), далее ДЛТ РОД 2,5 Гр, СОД 50 Гр. Данные представлены в таблице 2.21.

Таблица 2.21 – Лечение пациенток со злокачественной листовидной опухолью молочной железы с дифференцировкой в саркому молочной железы группы комбинированного лечения, n = 7

Возраст	Гистологический подтип	G	Размер опухоли, см	Неoadъювантная ХТ	Схема ХТ	Количество курсов ХТ	Лечебный патоморфоз	Операция	Край резекции	Лимфаденэктомия (ЛАЭ)	Количество л-у	Адъювантная ХТ	Схема ХТ	Количество курсов ХТ	ЛТ адъювантная	ЛТ схема
57	ЗЛО с фибросаркомой	G1	5,5	–	–		–	СР	2	Нет	0	CAF	Циклофосфан 100 мг/м ² , Доксорубин 30 мг/м ² , 5-фторурацил 500 мг/м ²	6	Нет	
74	ЗЛО с ПС	G2	10	–	–		–	РР		ЛАЭ	2	0		0	ЛТ	РОД 2 Гр, СОД 50 Гр
43	ЗЛО с фибросаркомой	G2	3	–	–		–	СР	1	Нет	0	Dox	Доксорубин 75 мг/м ²	4	Нет	
47	ЗЛО с ПС	G3	13	–	–		–	РМЭ		ЛАЭ	10	VAC	Винкристин, Метотрексат, Циклофосфан	4	Нет	
45	ЗЛО с фибросаркомой	G3	6	AI	Ифосфамид 2,5 г/м ² , Месна по схеме Доксорубин 20 мг/м ²	4	II	МЭ		Нет		AI	Ифосфамид 2,5 г/м ² , Месна по схеме Доксорубин 20 мг/м ²	4	Нет	
63	ЗЛО с липосаркомой	G3	6	AI	Ифосфамид 2000 мг/м ² , Месна по схеме Доксорубин 20 мг/м ²	4	III	РМЭ		ЛАЭ	–	AI	Ифосфамид 2000 мг/м ² , Месна по схеме Доксорубин 20 мг/м ²	4	Нет	
57	ЗЛО с ПС	Gx	3,9	0	–		–	РМЭ		ЛАЭ	12	AI	Ифосфамид 2000 мг/м ² Месна по схеме Доксорубин 20 мг/м ²	6	Нет	

Примечание – ЗЛО – злокачественная листовидная опухоль; ПС – плеоморфная саркома; МЭ – мастэктомия; РМЭ – радикальная мастэктомия; РР – радикальная резекция; СР – секторальная резекция, ЛАЭ – лимфаденэктомия

В. Тактика лечения больных редкими саркомами молочной железы

В.1. Тактика лечения больных липосаркомой молочной железы

Шести пациенткам морфологически верифицирована липосаркома молочной железы. Из них 2 (33,33%) – G1, 2 (33,33%) – G2, 2 (33,33%) – G3. Возраст пациенток колебался от 36 до 56 лет. Размер опухоли от 1,5 до 6,0 см.

В 50% случаев было проведено только хирургическое лечение в объеме секторальной резекции молочной железы со срочным гистологическим исследованием краев резекции. Во всех случаях расстояние до ближайшего края резекции составляло 2,0 см. В 2 случаях гистологически верифицирована липосаркома G1, размер опухоли 1,5 и 2,5 см, в одном случае – липосаркома G3 при размере опухоли 4,0 см. Несмотря на органосохраняющее лечение, лучевая терапия не проводилась.

В половине случаев проведено комбинированное лечение.

Пациентке 53 лет с липосаркомой G2 размером опухолевого узла 3,7 см выполнена секторальная резекция молочной железы со срочным гистологическим исследованием краев резекции.

Расстояние до ближайшего края резекции составляло 1,5 см. Адьювантно проведена ДЛТ РОД 2 Гр, СОД 50 Гр.

Пациентке 51 лет с липосаркомой G2 размером опухолевого узла 6,0 см выполнена мастэктомия.

Адьювантно проведено 4 курса ПХТ по схеме А1. 3.

Данные представлены в таблицах 2.22, 2.23 и на рисунке 2.13.

Таблица 2.22 – Лечение липосаркомой молочной железы

Степень злокачественности (G)	Абс.	%	Количество больных (n = 6)					
			Объем лечения					
			Хирургическое		Комбинированное		Комплексное	
			абс.	%	абс.	%	абс.	%
			3	50	3	50	0	0
G1	2	33,3	2	33,3	0	0	0	0
G2	2	33,3	0	0	2	66,7	0	0

Продолжение таблицы 2.22

G3	2	33,3	1	16,7	1	16,7	0	0
Gx	0	0	0	0	0	0	0	0

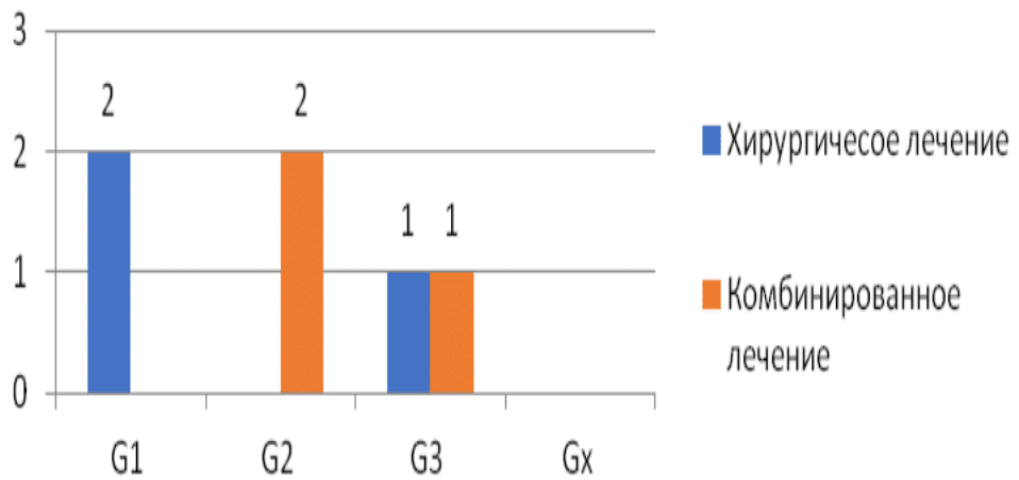


Рисунок 2.13 – Лечение пациенток с липосаркомой молочной железы

Таблица 2.23 – Лечение пациенток с липосаркомой молочной железы, n = 6

<i>N</i>	<i>Возраст</i>	<i>G</i>	<i>Размер опухоли, см</i>	<i>Неoadьювантная ХТ</i>	<i>Схема ХТ</i>	<i>Количество курсов ХТ</i>	<i>Лечебный патоморфоз</i>	<i>Операция</i>	<i>Край резекции</i>	<i>Адьювантная ХТ</i>	<i>Количество курсов адьювантная ХТ</i>	<i>Лучевая терапия адьювантная</i>	<i>ЛТ схема</i>
Только хирургическое лечение n = 3													
1.	46	G1	1,5	0	0	0	Нет	СР	2	0	0	нет	
2.	36	G1	2,5	0	0	0	Нет	СР	2	0	0	нет	
3.	56	G3	4	0	0	0	Нет	СР	2	0	0	нет	
Комбинированное лечение n = 2													
4.	53	G2	3,7	0	0	0	Нет	СР	1,5	0	0	ДЛТ	РОД 2 Гр, СОД 50 Гр
5.	51	G2	6	0	0	0	Нет	МЭ	0	AI	4	нет	
6.	39	G3			AI	4	III	МЭ с РГС	1	0	0	нет	
<i>Примечание</i> – СР – секторальная резекция; МЭ – мастэктомия; МЭ с РГС – мастэктомия с резекцией грудной стенки													

В.2. Тактика лечения больных ангиосаркомой молочной железы

В шести случаях морфологически верифицирована ангиосаркома молочной железы. Из них в 2 случаях (33,33%) – G2, 4 (66,67%) – G3.

Двум (33,33%) пациенткам было проведено только хирургическое лечение. Больной 33 лет с ангиосаркомой G2 размером опухоли 10,0 см выполнена радикальная мастэктомия с одномоментной реконструкцией экспандером–эндопротезом Беккера.

Пациентке 56 лет с ангиосаркомой G3 размером опухоли 3,0 см выполнена секторальная резекция молочной железы со срочным гистологическим исследованием краев резекции, расстояние до ближайшего края резекции – 1,0 см.

В четырех случаях (66,67%) проведено комбинированное лечение.

У двух пациенток 29 лет с ангиосаркомой G2 и G3 выполнена неoadьювантная ПХТ по схеме GemTax 4 и 5 курсов соответственно.

В обоих случаях был достигнут лечебный патоморфоз II степени по Лавниковой. В обоих случаях выполнялась радикальная мастэктомия.

При размере опухолевого узла 7,0 см (G2) выполнена одномоментная реконструкция молочной железы экспандером-эндопротезом Беккера и торакодорзальным лоскутом.

В случае ангиосаркомы G3 размер опухолевого узла составил 11,5 см, также отмечалась инвазия опухоли в большую грудную мышцу, выполнена радикальная мастэктомия с резекцией большой грудной мышцы с реконструкцией TRAM-лоскутом.

В двух случаях ангиосарком G3 у пациенток 50 и 36 лет, размер опухолевого узла составил 4,5 см и 6,0 см, в одном случае выполнена мастэктомия, во втором – мастэктомия с одномоментной реконструкцией молочной железы экспандером-эндопротезом Беккера.

В обоих случаях проведено 6 курсов адьювантной терапии по схеме GemTax.

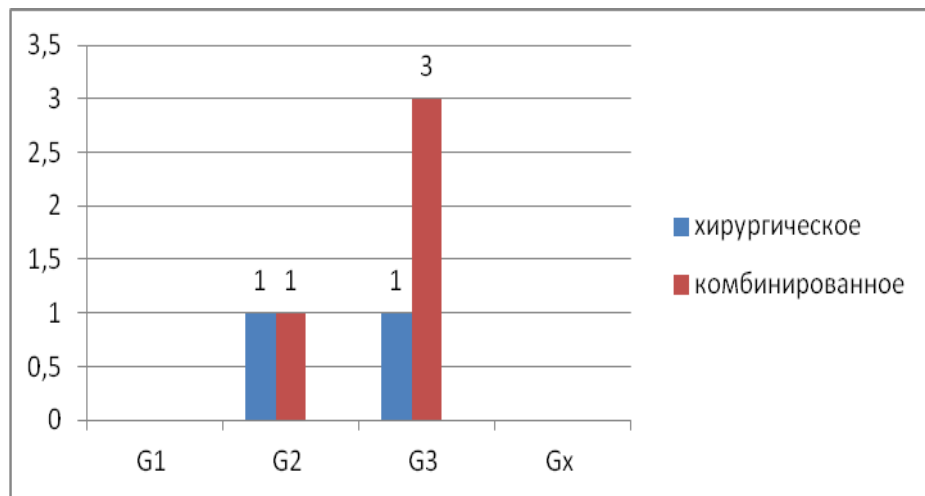
Данные представлены в таблицах 2.24, 2.25, на рисунке 2.14.

Таблица 2.24 – Лечение пациенток с ангиосаркомой молочной железы, n = 6

N	Возраст	G	Размер опухоли, см	Неoadъювантная ХТ	Схема неoadъювантной ХТ	Количество курсов неoadъювантной ХТ	Лечебный патоморфоз	Операция	Край резекции	Лимфаденэктомия (ЛАЭ)	Количество лу	Адъювантная ХТ	Количество курсов адъювантной ХТ	Адъювантной ЛТ
Хирургическое лечение n = 2														
1.	33	G2	10	0			нет	РМЭ с рекБекк		ЛАЭ	X	Нет	0	Нет
2.	56	G3	3	0		0	нет	СР	1	Нет	0	0	0	Нет
Комбинированное лечение n = 4														
3.	26	G2	7	GemTax	Гемцитабин 900мг/м ² + Доцетаксел 100 мг/м ²	4	II	РМЭ с рекБекк		ЛАЭ	7	GemTax	3	Нет
4.	26	G3	11,5	GemTax	Гемцитабин 900мг/м ² + Доцетаксел 100 мг/м ²	5	II	РМЭ резБГМ сTRAM		ЛАЭ	32	GemTax	3	Нет
5.	36	G3	6	0		0	нет	МЭ		Нет	0	GemTax	6	Нет
6.	50	G3	4,5	0		0	нет	МЭ с рекБекк		Нет	0	GemTax	6	Нет
Примечание – СР – секторальная резекция; МЭ – мастэктомия; РМЭ – радикальная мастэктомия; МЭ с рекБекк – мастэктомия с одномоментной реконструкцией экспандером-эндопротезом Беккера; РМЭ резБГМ сTRAM – радикальная мастэктомия с резекцией большой грудной мышцы с одномоментной реконструкцией TRAM-лоскутом)														

Таблица 2.25 – Лечение ангиосарком молочной железы

Степень злокачественности (G)	Абс.	%	Количество больных (n = 6)					
			Объем лечения					
			Хирургическое		Комбинированное		Комплексное	
			абс.	%	абс.	%	абс.	%
			2	33,3	4	66,7	0	0
G1	0	0	0	0	0	0	0	0
G2	2	33,3	1	16,7	1	16,7	0	0
G3	4	66,7	1	16,7	3	50	0	0
Gx	0	0	0	0	0	0	0	0

**Рисунок 2.14** – Распределение пациенток ангиосаркомой молочной железы по степени злокачественности опухоли и объему проведенного лечения**В.3 Тактика лечения больных фибросаркомой молочной железы**

Трем пациенткам морфологически верифицирована фибросаркома молочной железы степени злокачественности опухоли G1, G2 и G3. Всем больным было проведено только хирургическое лечение в разных объемах.

Пациентке 53 лет с фибросаркомой G1 размером опухоли 2,5 см выполнена радикальная мастэктомия.

Пациентке 52 лет с фибросаркомой G2 размером опухолевого узла 1,0 см выполнена мастэктомия.

Пациентке 38 лет с фибросаркомой G3 опухолевого узла 4,0 см выполнена секторальная резекция молочной железы со срочным гистологическим

исследованием краев резекции, расстояние до ближайшего края резекции – 2,0 см. Данные представлены в таблице 2.26.

Таблица 2.26 – Лечение пациенток с фибросаркомой молочной железы

<i>Возраст</i>	<i>G</i>	<i>Размер опухоли, см</i>	<i>Операция</i>	<i>Край резекции</i>	<i>Лимфаденэктомия</i>	<i>Количество л/у</i>
52	G2	1	МЭ	–	Нет	0
38	G3	4	СР	2	Нет	0
53	G1	2,5	РМЭ	–	Лимфаденэктомия	X
<i>Примечание</i> – СР – секторальная резекция; МЭ – мастэктомия; РМЭ – радикальная мастэктомия						

В.4 Тактика лечения больных с лейомиосаркомой молочной железы

В одном случае пациентке 52 лет с размером опухоли 3,2 см, морфологически верифицирована лейомиосаркома молочной железы G3 выполнена радикальная резекция молочной железы со срочным гистологическим исследованием краев резекции, величина до ближайшего края резекции составила 1,5 см. Адьювантно проведено 6 курсов ПХТ по схеме FAC (Доксорубицин 50 мг/м² + 5-фторурацил 500 мг/м² + Циклофосфан 500 мг/м²).

В.5. Тактика лечения больных альвеолярной рабдомиосаркомой молочной железы

Пациентке 16 лет с альвеолярной рабдомиосаркомой молочной железы G3 выполнено комплексное лечение. Размер опухолевого узла составил 9,0 см. Неoadьювантно проведено 6 курсов индукционной ПХТ (VDC –IE– VDC– IE– VDC– IE). VDC (Винкристин 1,5 мг/м², Доксорубицин 37,5 мг/м², Циклофосфан 1,2 г/м²), IE (Этопозид 100 мг/м², Голоксан 1,8 г/м²). Выполнена операция: Радикальная мастэктомия с одномоментной реконструкцией ТДЛ и экспандером Беккера. Адьювантно проведено 6 курсов ПХТ (VDC –IE– VDC– IE– VDC– IE) и ДЛТ РОД 2,5 Гр, СОД 50 Гр.

В.7. Тактика лечения больных радиоиндуцированной саркомой молочной железы

В 3 клинических случаях выявлена радиоиндуцированная саркома молочной железы. В 2 случаях лейомиосаркома G1и Gx, в одном случае – ангиосаркома G3. Всем 3 пациенткам с радиоиндуцированной саркомой молочной железы проведено комбинированное лечение; операция и адъювантная химиотерапия (Рисунок 2.15).

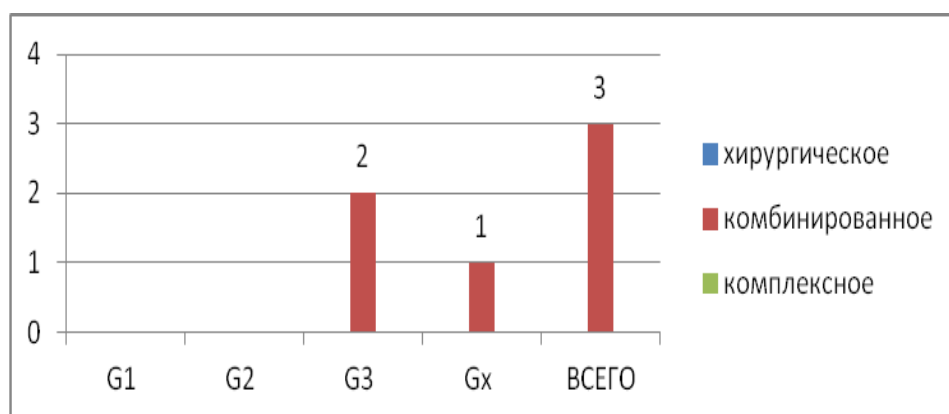


Рисунок 2.15 – Лечение пациенток радиоиндуцированной саркомой молочной железы в зависимости от степени злокачественности опухоли (n = 3)

2.3 Методы статистической обработки

Для анализа полученных данных исследования был составлен кодификатор. Математический анализ полученных результатов проводили с использованием пакета программ медико-биологической статистики «ФАКТОР», Microsoft Office Excel. Рассчитывали среднее значение показателей, стандартную ошибку среднего и их медианы. Связь морфологического подтипа опухоли и степени злокачественности опухоли оценивали методом Каплан – Майера. Проводили построение кривых выживаемости по Каплан – Майеру. С помощью однофакторного статистического анализа прогностической значимости степени размера опухоли и морфологического подтипа опухоли отобраны наиболее значимые показатели, влияющие на ОВ и БРВ. Многофакторный анализ проводили методом регрессионного анализа.

ГЛАВА 3. РЕЗУЛЬТАТЫ СОБСТВЕННЫХ ИССЛЕДОВАНИЙ

3.1 Виды прогрессирования сарком молочной железы

У 27 (48,2%) пациенток, включенных в наше исследование, было выявлено прогрессирование заболевания в сроки от 1 до 89 месяцев после завершения лечения. При этом рецидивы заболевания были отмечены в 15 случаях (26,79%), метастазы – в 19 случаях (33,92%). Прогрессирование в виде локального рецидива – в 8 случаях (14,29%), в виде отдалённых метастазов в 12 случаях (21,43%), в 7 случаях наблюдалось прогрессирование в виде появления и локального рецидива и отдаленных метастазов.

В группе пациенток G1 $n = 5$ прогрессирование наблюдалось только в одном случае в виде появления метастазов в кости через 89 месяцев после хирургического лечения в объеме мастэктомии у пациентки 53 лет с фибросаркомой молочной железы.

В группе пациенток G2 $n = 12$ прогрессирование наблюдалось у трех пациенток (25%). Во всех случаях был выявлен местный рецидив заболевания в сроки от 4 до 12 мес. Отдаленных метастазов не наблюдалось.

В группе G3 ($n = 34$) прогрессирование наблюдалось в 22 случаях (64,7%) в сроки от 1 до 72 мес. Местные рецидивы выявлены у 11 (32,3%) пациенток в сроки от 2 до 20 месяцев, отдаленные метастазы в половине случаев ($n = 17$), из них в 6 случаях выявлено прогрессирование в виде появления местного рецидива и отдаленных метастазов при морфологическом подтипе плеоморфной саркомы. В 94,1% случаев метастазирования определялись метастазы в лёгких, в 11,8% – в легкие и головной мозг через 4 и 6 месяцев после мастэктомии по поводу плеоморфной саркомы T2, в одном случае (95,9%) – метастазы в печени и костях через 30 месяцев после мастэктомии по поводу плеоморфной саркомы T1.

В группе Gx ($n = 5$) прогрессирование наблюдалось в одном (20%) случае плеоморфной саркомы через 14 месяцев после хирургического лечения в виде появления местного рецидива и отдаленных метастазов в легкие. Данные представлены в таблице 3.1 и на рисунке 3.1.

Таблица 3.1 – Характер прогрессирования сарком молочной железы в зависимости от степени злокачественности опухоли

Показатель	Прогрессирование СМЖ (n = 56)								
	Частота		Срок (m ± σ; мес.)	Вид					
	абс.	%		Рецидив		Метастазы		Рецидив + метастазы	
			абс.	%	абс.	%	абс.	%	
Степень злокачественности									
G1 (n = 5)	1	1,8*	89	–	–	1	20*	–	–
G2 (n = 12)	3	25*	7,7±4	3	25	–	–	–	–
G3 (n = 34)	22	64,7	15,4±17	11	32,3	17	50	6	17,7
Gx (n = 5)	1	20	14	–	–	–	–	1	20

Примечание – * – различия достоверны по сравнению с G3 (p < 0,05)

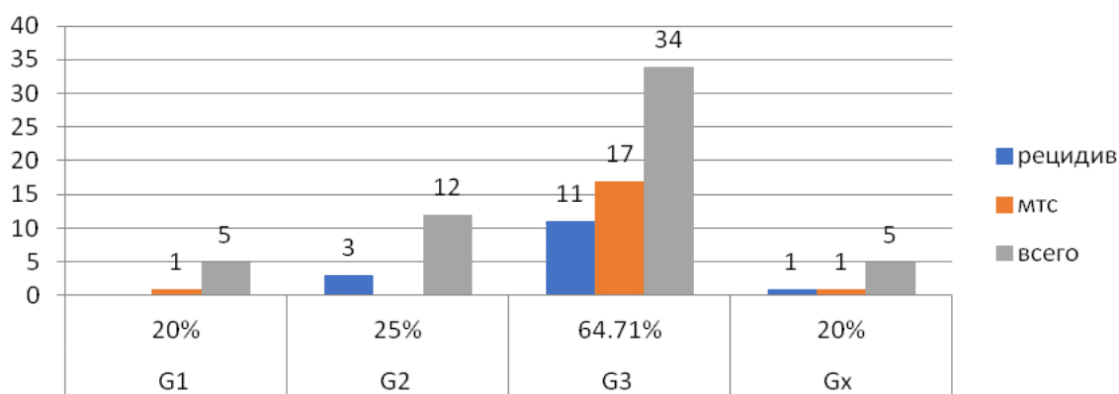


Рисунок 3.1 – Характер прогрессирования саркомой молочной железы в зависимости от степени злокачественности опухоли

В группе только хирургического лечения (n = 30), прогрессирование заболевания наблюдалось в 19 случаях (63,3%) в сроки от 1 до 89 месяцев. Рецидивы встречались в 10 случаях (33,3%), отдаленные метастазы – 15 случаях (50%). Прогрессирование в виде появления локального рецидива и отдалённых метастазов – в 6 случаях.

В группе комбинированного лечения (n = 22) прогрессирование заболевания наблюдалось в 7 случаях (31,8%). Рецидивы встречались в 4 случаях (18,2%) при гистологических подтипах фибро- и липосаркомы, отдаленные метастазы – 3 случаях (13,4%) при плеоморфной и ангиосаркоме. Следует отметить, что все случаи прогрессирования отмечены у больных с G3, которым выполнялось до-

или послеоперационная химиотерапия. В двух случаях комбинированного лечения сарком G2 была выполнена лучевая терапия после органосохраняющей операции на молочной железе, прогрессирования заболевания не наблюдалось.

В группе пациенток комплексного лечения ($n = 4$) прогрессирование заболевания наблюдалось в случае плеоморфной саркомы T2G3 (25%) в виде появления отдаленных метастазов и местного рецидива через 20 месяцев после завершения лечения. Данные представлены в таблице 3.2 и на рисунке 3.2.

Таблица 3.2 – Характер прогрессирования сарком молочной железы в зависимости от объемов лечения

Объем лечения	Прогрессирование СМЖ ($n = 56$)								
	Частота		Срок ($m \pm \sigma$; мес.)	Вид					
				Рецидив		Метастазы		Рецидив + метастазы	
	абс.	%		абс.	%	абс.	%	абс.	%
Степень злокачественности									
Хирургическое ($n = 30$)	19	63,3	19,4±24,2	10	33,3	15	50	6	20
Комбинированное ($n = 22$)	7	31,8 [#]	10,7±8,6	4	18,2	3	13,6 [#]	–	–
Комплексное ($n = 4$)	1	25	20	–	–	–	–	1	20
<i>Примечание</i> – # – различия достоверны по сравнению с G3 ($p < 0,05$)									

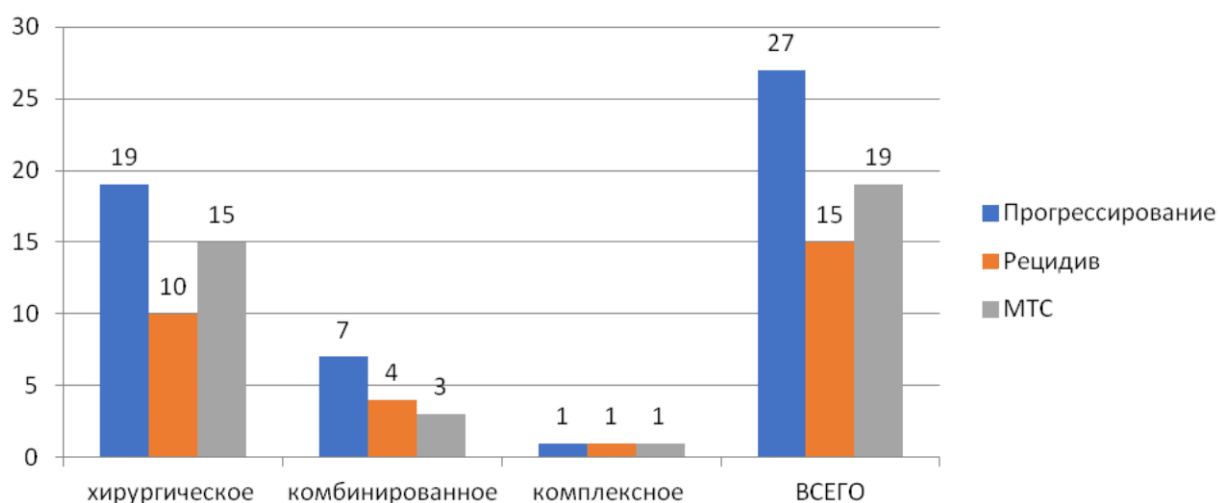


Рисунок 3.2 – Характер прогрессирования сарком молочной железы в зависимости от объемов лечения

При анализе прогрессирования в зависимости от размеров опухоли получены следующие данные. В группе T1 (n = 27) прогрессирование выявлено в 15 случаях (55,6%) в сроки от 1 до 89 месяцев, местные рецидивы наблюдались у 7 пациентов (25,94%), отдаленные метастазы – 11 (40,74%), в 8 случаях из них – отдаленные метастазы и локальный рецидив.

В группе T2 (n = 26) прогрессирование выявлено в 10 случаях (38,5%) в сроки от 2 до 20 месяцев, местные рецидивы наблюдались у 6 пациентов (23,07%), отдаленные метастазы – 7 (26,92%), в 3 случаях из них – отдаленные метастазы с локальным рецидивом.

В группе Tx (n = 3) прогрессирование выявлено в 2 случаях в сроки 6 и 11 месяцев. В одном случае выявлен местный рецидив (липосаркома G3), во втором – местный рецидив и отдаленные метастазы в легкие (плеоморфная саркома G3). Данные представлены в таблице 3.3.

Таблица 3.3 – Прогрессирование сарком молочной железы

Показатель	Прогрессирование СМЖ								
	Частота		Срок (m ± σ; мес.)	Вид					
				Рецидив		Метастазы		Рецидив + метастазы	
абс.	%	абс.	%	абс.	%	абс.	%	абс.	%
Возраст									
До 20 (n = 2)	–	–	–	–	–	–	–	–	–
20–29 (n = 5)	2	40	14±16,9	–	–	1	20	1	20
30–39 (n = 6)	4	66,7	16±13,6	3	50	1	16,7	–	–
40–49 (n = 13)	8	61,5	13±13,1	2	15,4	3	23,1	3	23,1
50–59 (n = 17)	6	35,3	26,8±31,9	2	11,8	3	17,6	1	5,9
60–69 (n = 8)	4	50	13,3±7,1	1	12,5	1	12,5	2	25
70–79 (n = 3)	1	33,3	72	–	–	1	33,3	–	–
80–89 (n = 2)	2	100	7±8,5	–	–	2	100	–	–
Размер опухоли									
T1 (n = 27)	15	55,6	24±26,3	4	14,8	8	29,6	3	11,1
T2 (n = 26)	10	38,5	11,8±7,9	3	11,5	4	15,4	3	11,5
Tx (n = 3)	2	66,7	8,5±3,5	1	33,3	–	–	1	33,3

Степень злокачественности									
G1 (n = 5)	1	1,8*	89	–	–	1	20*	–	–
G2 (n = 12)	3	25*	7,7±4	3	25	–	–	–	–
G3 (n = 34)	22	64,7	15,4±17	11	32,3	17	50	6	17,7
Gx (n = 5)	1	20	14	–	–	–	–	1	20
Фенотип									
ЗЛО (n = 15)	6	40+	7,0±2,8	4	26,7	1	6,7+	1	6,7+
ПС (n = 21)	17	71,4	16,5±17,4	7	33,3	14	66,7	6	28,6
Редкие СМЖ (n = 20)	6	30+	26,8±31,9	3	15	3	15+	–	–
Объем лечения									
Хирургическое (n = 30)	19	63,6	19,4±24,2	10	33,3	15	50	6	20
Комбинированное (n = 22)	7	31,8#	10,7±8,6	4	18,2	3	13,6#	–	–
Комплексное (n = 4)	1	25	20	–	–	–	–	1	20
<i>Примечание</i> – * – различия достоверны по сравнению с G3 (p < 0,05); + – различия достоверны по сравнению с ПС (p < 0,001); # – различия достоверны по сравнению с хирургическим лечением (p < 0,05)									

3.1.1 Прогрессирование сарком молочной железы в зависимости от степени злокачественности опухоли и объема проводимого лечения

В группе пациентов со степенью злокачественности опухоли G1 (n = 5) прогрессирование выявлено в одном случае из 4 (25%) в группе только хирургического лечения. Пациентке 53 лет с фибросаркомой молочной железы, при размере опухолевого узла 2,5 см. выполнена радикальная мастэктомия. Через 46 месяцев после операции выявлен метастаз в позвоночник, с выраженным болевым синдромом. Выполнена декомпрессионная ламинэктомия. При гистологическом исследовании подтвержден метастаз в позвоночник.

В группе пациентов со степенью злокачественности опухоли G2 (n = 12), в которой только хирургическое лечение выполнено в 5 (41,67%) случаях, комбинированное лечение – в 6 (50%) случаях, комплексное лечение – в одном случае (8,33%), прогрессирование заболевания выявлено у 3 пациенток (25%) в сроки от 7 до 12 месяцев. Отдаленные метастазы не были выявлены. Во всех случаях обнаружены местные рецидивы опухоли. У 2 (40%) группы только

хирургического лечения и в 1 случае (16,67%) из группы комбинированного лечения.

В группе пациентов со степенью злокачественности опухоли G3 (n = 34), в которой только хирургическое лечение получили 18 (52,94%) пациенток, комбинированное лечение – 13 (38,23%), комплексное лечение – 3 (8,82%), прогрессирование заболевания выявлено в 22 случаях (63,88%) в сроки от 1 до 72 месяцев. Местные рецидивы встречались в 11 (32,35%) случаях в сроки от 2 до 20 месяцев, отдаленные метастазы – в 17 (50%) в сроки от 1 до 72 месяцев, в 6 случаях из них – прогрессирование заболевания в виде появления и отдаленных метастазов и местного рецидива.

Следует отметить, что 68,18% случаев прогрессирования (у 15 из 22) выявлены в группе только хирургического лечения. 63,6% от всех местных рецидивов были выявлены в группе только хирургического лечения (у 7 из 18, что составило 38,9%). В группе комбинированного лечения (n = 13) прогрессирование выявлено в 46% случаев (n = 6), что составило 27,3% от всех случаев прогрессирования в группе пациенток с G3.

Метастазы обнаружены у 17 больных (50%) в сроки от 1 до 72 месяцев. 76,47% от всех отдаленных метастазов были выявлены в группе только хирургического лечения, когда доля метастазирования в группе комбинированного лечения составила 17,65%. Следует отметить, что почти во всех случаях метастазирования 94,1% (у 16 из 17 больных), отдаленные метастазы обнаружены в легких, в 11,76% – в головной мозг в сроки от 4 до 6 месяцев. В 11,76% – в кости, в одном случае (5,88%) в печень через 40 месяцев после операции.

В группе пациентов со степенью злокачественности опухоли Gx (n = 5), в которой только хирургическое лечение получили 3 (60%) пациенток, комбинированное лечение – 2 (40%) пациенток, прогрессирование наблюдалось только у 1 (20%) пациентки из группы только хирургического лечения в виде появления местного рецидива и отдаленных метастазов в легкие. Пациентке 66 лет с плеоморфной саркомой молочной железы размером опухолевого узла 6,0 см

через 14 месяцев после мастэктомии выявлен рецидив опухоли на передней грудной стенке и отдаленные метастазы в легкие. Выполнено иссечение опухоли и назначена ПХТ по схеме АI. Пациентка погибла через 94 месяца после прогрессирования. Срок наблюдения – 108 месяцев. Данные представлены в таблице 3.4.

Таблица 3.4 – Прогрессирование СМЖ в зависимости от степени злокачественности опухоли и объема проводимого лечения

Показатель	Прогрессирование СМЖ								
	Частота		Срок ($m \pm \sigma$; мес.)	Вид					
				Рецидив		Метастазы		Рецидив + метастазы	
	абс.	%	абс.	%	абс.	%	абс.	%	
G1 (n = 5)									
Хирургическое (n = 4)	1	25	89	–	–	1	29	–	–
Комбинированное (n = 1)	–	–	–	–	–	–	–	–	–
G2 (n = 12)									
Хирургическое (n = 15)	2	40	9,5±3,5	2	40	–	–	–	–
Комбинированное (n = 5)	1	16,7	4	1	16,7	–	–	–	–
Комплексное (n = 6)	–	–	–	–	–	–	–	–	–
G3 (n = 34)									
Хирургическое (n = 18)	15	83,3	17,9±19,8	2	11,1	8	44,4	5	27,8
Комбинированное (n = 13)	6	46,2*	14,6±8,4	3	23,1	3	23,1#	–	–
Комплексное (n = 3)	1	33,3*	20	–	–	–	–	1	33,3
Gx (n = 5)									
Хирургическое (n = 3)	1	33,3	14	–	–	–	–	1	33,3
Комбинированное (n = 2)	–	–	–	–	–	–	–	–	–
Примечание – * – различия достоверны по сравнению с хирургическим лечением ($p < 0,02$);									
# – различия достоверны по сравнению с хирургическим лечением ($p < 0,005$)									

3.1.2 Прогрессирование сарком молочной железы в зависимости от объема хирургического лечения

Только хирургическое лечение выполнено у 30 (53,6%) пациенток. Прогрессирование отмечено в 63,63% случаев ($n = 19$) в сроки от 1 до 89 месяцев, местные рецидивы СМЖ в данной группе выявлены у 10 (33,3%) пациенток в сроки от 2 до 20 месяцев. Отдаленные метастазы – у 15 (50%) больных, 6 из них прогрессирование в виде появления отдаленных метастазов и местного рецидива в сроки от 2 до 20 месяцев. В 86% случаях метастазы выявлены в легких в сроки от 1 до 36 месяцев после операции, в одном случае метастазирование в кости через 89 месяцев после операции, в одном – печень и кости через 30 месяцев после мастэктомии. Следует отметить, что 73,3% случаев отдаленного метастазирования выявлено у пациенток с плеоморфной саркомой молочной железы.

Органосохраняющие операции (секторальная резекция, радикальная резекция) были выполнены 10 (33,3%) пациенткам. В 60% случаев отмечалось прогрессирование заболевания в сроки от 2 до 36 месяцев. Рецидивы выявлены у 5 (50%) пациенток в сроки от 2 до 10 месяцев. Отдаленные метастазы – у 4 (40%) в сроки от 2 до 36 мес. При выполнении мастэктомий (простая мастэктомия, радикальной мастэктомия, мастэктомия с одномоментной реконструкцией, $n = 20$), прогрессирование выявлено в 65% случаев ($n = 13$) в сроки от 1 до 89 месяцев, рецидивы выявлены у 5 (25%) пациенток в сроки от 7 до 20 месяцев, а отдаленные метастазы – у 11 (55%) в сроки от 1 до 89 месяцев после операции.

В группе комбинированного лечения ($n = 22$), при выполнении органосохраняющих операций (секторальная резекция, радикальная резекция, $n = 8$), прогрессирование заболевания наблюдалось у 3 пациенток (37,5%) в сроки от 4 до 20 месяцев.

В одном случае (12,5%) выявлен рецидив СМЖ через 4 месяца после завершения адъювантной химиотерапии злокачественной листовидной опухоли с фибросаркомой G2. Отдаленные метастазы выявлены в 2 случаях (25%) через 13 и 20 месяцев после адъювантной ХТ по поводу плеоморфной саркомы G3.

В группе мастэктомий (мастэктомия, радикальная мастэктомия, мастэктомия с одномоментной реконструкцией, $n = 14$) прогрессирование выявлено в 28,6% случаев ($n = 4$) в сроки от 6 до 14 месяцев, рецидив заболевания – в 21,4% ($n = 3$), а отдаленные метастазы выявлены только у одной пациентки (7,14%) через 14 месяцев после завершения адьювантной ТХ ангиосаркомы по схеме GemTax.

В группе комплексного лечения ($n = 4$) прогрессирование заболевания наблюдалось в одном случае – через 20 месяцев после завершения комплексного лечения плеоморфной саркомы G3.

При анализе прогрессирования СМЖ в зависимости от объема операции (органосохраняющие операции и мастэктомии) выявлена достоверная разница ($p < 0,05$) частоты рецидивирования и прогрессирования в виде рецидив + метастазы в группе только хирургического лечения низкодифференцированных СМЖ. В группе ОСО рецидивы встречались в 71,5% случаев, тогда, как в группе МЭ – 18,2%.

В группе ОСО прогрессирования в виде рецидив + метастазы встречались в 42,9% случаев, а в группе МЭ – в 18,2% случаев.

Выявлена достоверная разница частоты прогрессирования в группе мастэктомии низкодифференцированных СМЖ ($p < 0,05$) в зависимости от объёма лечения. Частота прогрессирования в группе только хирургического МЭ G3 составила 81,8%, в группе комбинированного лечения – 44,4%, в группе комплексного лечения – 33,3%.

Выявлена достоверная разница частоты рецидивирования группе ОСО низкодифференцированных СМЖ ($p < 0,05$) в зависимости от объёма лечения.

Частота рецидивирования в группе только хирургического ОСО G3 составила 71,5%, в группе комбинированного и комплексного лечения – 33,3%. Достоверных различий сроков рецидивирования и метастазирования СМЖ в зависимости от объема лечения не выявлено. Данные представлены в таблице 3.5.

Анализируя результаты лечения больных саркомой молочной железы, следует отметить, что на частоту прогрессирования болезни влиял объем проводимого лечения.

Комплексное лечение (n = 4)										
МЭ (n = 4)	G2 (n = 1)	–	–	–	–	–	–	–	–	–
	G3 (n = 3)	1	33,3#	20	–	–	–	–	1	33,3

Примечание – * – различия достоверны по сравнению с МЭ ($p < 0,05$);
– различия достоверны по сравнению с хирургическим лечением МЭ G3 ($p < 0,05$); + – различия достоверны по сравнению с комбинированным лечением ОСО G3 ($p < 0,05$)

При анализе характера прогрессирования СМЖ у 18 пациенток, которым выполнены органосохраняющие операции, выявлена прямая статистически значимая зависимость срока развития локального рецидива от величины края резекции (Рисунок 3.3).

Следует отметить, что, по данным морфологического исследования операционного материала, у всех больных были «чистые края резекции», размеры которых колебались от 0,3 см до 2,5 см включительно. При величине края резекции менее 1,0 см частота прогрессирования СМЖ в виде локального рецидива составила 80% в среднем через 7,5 мес. после операции, в то время как при крае резекции 2,0 см и более ни у кого не было локального рецидива (Таблица 3.6).

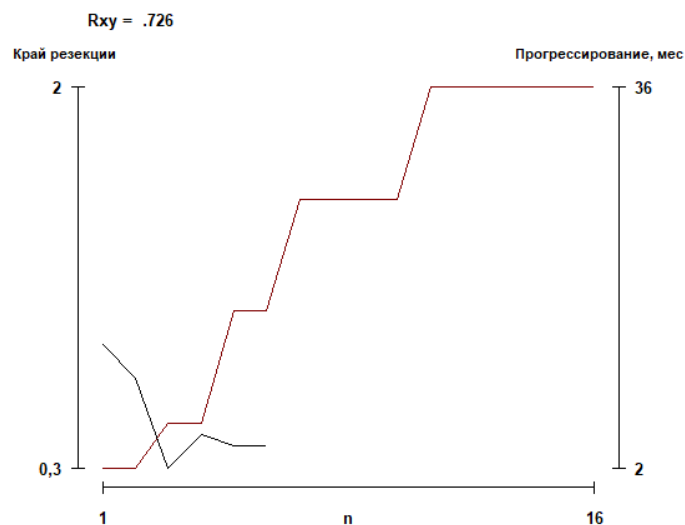


Рисунок 3.3 – Прямая зависимость срока развития рецидива СМЖ от величины края резекции опухоли

Таблица 3.6 – Характер прогрессирования СМЖ в зависимости от величины края резекции опухоли

Величина края резекции	Прогрессирование СМЖ								
	Частота		Срок (m ± σ; мес.)	Вид					
				Только рецидив		Метастазы		Рецидив + метастазы	
	абс.	%	абс.	%	абс.	%	абс.	%	
< 2 см (n = 12)	8	66,7	8±2,6*	4	33,3*	2	16,7	2	16,7
< 1 см (n = 5)	4	80	7,5±4,9	1	20	1	20	2	40
1–2 см (n = 7)	4	57,1*	8,5±7,7*	3	42,6*	1	14,3	–	–
≥2 см (n = 6)	1	16,7	36	–	–	1	16,7	–	–

Примечание – * – различия достоверны по сравнению с краем резекции 2,0 см (p < 0,02)

3.1.3 Виды и частота прогрессирования сарком молочной железы

в зависимости от гистологического фенотипа опухоли

А. Прогрессирование плеоморфных сарком молочной железы

При гистологическом фенотипе плеоморфная саркома (n = 21) прогрессирование заболевания отмечено в 71,4% случаев (n = 15) в сроки от 1 до 72 месяцев. Следует отметить, что в 93,9% случаев прогрессирования отмечены в сроки от 1 до 30 месяцев. Рецидивы выявлены у 7 (33,3%) пациенток в сроки от 2 до 20 месяцев после завершения лечения. Отдаленные метастазы в 66,7% (n = 14) в сроки от 1 до 72 месяцев, из них прогрессирование в виде появления и рецидива и метастазов встречалось в 6 случаях (28,6%). В 92,9% случаев плеоморфная саркома метастазировала в легкие, в двух случаях (14,3%) – в легкие и головной мозг через 4 и 6 месяцев после мастэктомии при размере опухоли 6,5 см и 8 см, в одном случае – в печень и кости через 30 месяцев после радикальной мастэктомии при размере опухоли 2,5 см.

93,3% от всех случаев прогрессирования (14 из 15) выявлено при низкодифференцированной плеоморфной саркоме G3. Частота прогрессирования в группе только хирургического лечения в 1,6 раз больше, по сравнению с

группой комбинированного и комплексного лечения (80% и 50%). Частота метастазирования в группе хирургического лечения составила 73,3%, в группе комбинированного и комплексного лечения – 50%. Частота рецидивирования, без отдаленных метастазов в группе хирургического лечения – 40%, в группе комплексного лечения – 50%,

Только хирургическое лечение проведено в 15 (71,4%) случаях, комбинированное лечение – 4 (19,1%), комплексное лечение – 2 (9,5%). В группе только хирургического лечения (n = 15) прогрессирование выявлено в 80% случаев (n=12) в сроки от 1 до 72 месяцев. Следует отметить, что в 91,7% случаев прогрессирования выявлены отдаленные метастазы (легкие, головной мозг, кости, печень). Прогрессирование в виде появления рецидива опухоли, без отдаленного метастазирования встречалось в одном случае. Пациентке 31 лет через 10 месяцев после секторальной резекции молочной железы, величина края резекции составила 0,3 см. Регионарные рецидивы встречались в 40% случаев (n = 6) как при выполнении органосохраняющих операций, так и при мастэктомиях.

В группе комбинированного лечения (n = 4) – локальные рецидивы не выявлены, прогрессирование в виде появления отдаленных метастазов выявлено у 2 больных (50%) через 13 и 20 месяцев после завершения адьювантной ПХТ, в обоих случаях были выполнены органосберегающие операции без проведения адьювантной лучевой терапии. В группе комплексного лечения в прогрессирование выявлено у одной пациентки через 20 месяцев после завершения лучевой терапии в рамках комплексного лечения. Данные представлены на рисунке 3.4. и в таблице 3.7.

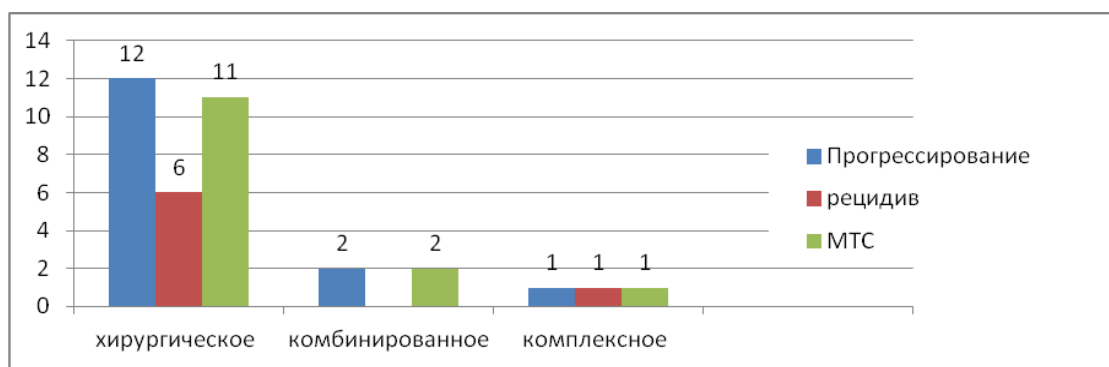


Рисунок 3.4 – Характер прогрессирования плеоморфной саркомы молочной железы в зависимости от объемов проводимого лечения

Таблица 3.7 – Прогрессирование плеоморфной саркомы молочной железы в зависимости от размеров опухоли, степени злокачественности и объема лечения

Величина края резекции	Прогрессирование плеоморфной СМЖ								
	Частота		Срок ($m \pm \sigma$; мес.)	Вид					
				Рецидив		Метастазы		Рецидив + метастазы	
	абс.	%	абс.	%	абс.	%	абс.	%	
Размер опухоли									
T1 (n = 9)	8	88,9	21,3±22,4	3	33,3	5	55,6	2	22,2
T2 (n = 10)	6	60	10,2±7,2	–	–	3	30	3	30
Tx (n = 2)	1	50	11	–	–	–	–	1	50
Степень злокачественности									
G1 (n = 1)	–	–	–	–	–	–	–	–	–
G2 (n = 2)	–	–	–	–	–	–	–	–	–
G3 (n = 16)	14	87,5*	16,4±18,1	1	6,3*	8	50*	5	31,3*
Gx (n = 2)	1	50	14	–	–	–	–	1	50
Объем лечения									
Хирургическое (n = 15)	12	80	16,3±19,6	1	6,7	6	40	5	33,3
Комбинированное (n = 4)	5	50#	16,5±4,9	–	–	2	50#	–	–
Комплексное (n = 2)	1	50	20	–	–	–	–	1	50
Объем хирургического лечения									
ОСО (n = 6)	5	83,3	10±7,1	1	16,7	2	33,3	2	33,3
МЭ (n = 15)	10	66,7	19,3±20,4	–	–	6	40	4	26,7
Край резекции									
< 2,0 см (n = 6)	5	83,3	10±7,1	1	16,7	2	33,3	2	33,3
≥ 2,0 см (n = 1)	–	–	–	–	–	–	–	–	–

Примечание – * – различия достоверны по сравнению с G1+2 ($p < 0,01$); # – различия достоверны по сравнению с хирургическим лечением ($p < 0,02$)

Следует отметить, что во всех случаях плеоморфной саркомы молочной железы в группе хирургического лечения выявлено прогрессирование заболевания, 91% из них в виде появления отдалённых метастазов в сроки от 1 до 30 месяцев. Все больные погибли в течение 15 месяцев после прогрессирования. Частота прогрессирования выше в группе хирургического лечения. Метастазы

встречались в 73,3% случаях в группе только хирургического лечения, а в группе комбинированного и комплексного лечения – в 50%. Все случаи прогрессирования пациенток ПС со степенью злокачественности опухоли G3 и Gx. В группах G1 и G2 прогрессирования не наблюдалось. 85,7% от всех рецидивов, 78,7% от всех метастазов встречались в группе только хирургического лечения.

Б. Прогрессирование злокачественных листовидных сарком молочной железы

В группе злокачественных листовидных опухолей с дифференцировкой в саркому молочной железы (n = 15) прогрессирование выявлено в 40% случаев (n = 6) в сроки от 4 до 10 месяцев. Локальные рецидивы выявлены в 33,3% (n = 5) в сроки от 4 до 10 месяцев, отдаленные метастазы – 13,3% (n = 2) от 6 до 10 месяцев, из них в одном случае в виде появления и локального рецидива и отдаленных метастазов.

Только хирургическое лечение получили 7 (46,7%) пациенток, комбинированное лечение – 7 (46,7%), комплексное лечение – одна (6,6%). В группе только хирургического лечения рецидивы встречались в 28,6% случаев (n = 2), метастазы обнаружены в 13,3% случаев (n = 2). У пациентки 45 лет с размером опухолевого узла 3,5 см с ЗЛО с дифференцировкой в ПС G3 после выполнения органосохраняющей операции в объеме радикальной резекции молочной железы прогрессирование заболевания выявлено через 6 месяцев после операции в виде появления локального рецидива опухоли и отдаленных метастазов в кости, головной мозг и легкие, пациентка умерла через 8 месяцев после прогрессирования. Во втором случае прогрессирование в виде появления отдаленных метастазов в кости через 10 месяцев после мастэктомии ЗЛО с дифференцировкой в липосаркому G3.

В группе комбинированного лечения (n = 7) прогрессирование выявлено в 42,9% случаев (n = 3) в сроки от 4 до 10 месяцев после завершения адъювантной химиотерапии. Следует отметить, что в группе комбинированного и комплексного лечения отдаленные метастазы не встречались при сроках

наблюдения от 40 до 108 месяцев. Данные представлены в таблице 3.8 и на рисунке 3.5.

Таблица 3.8– Прогрессирование злокачественной листовидной опухоли с дифференцировкой в саркому молочной железы

Показатель	Прогрессирование ЗЛО с СМЖ (n = 15)								
	Частота		Срок (m ± σ; мес.)	Вид					
				Рецидив		Метастазы		Рецидив + метастазы	
	абс.	%		абс.	%	абс.	%	абс.	%
Размер опухоли									
T1 (n = 6)	8	88,9	21,3±22,4	3	33,3	5	55,6	2	22,2
T2 (n = 9)	6	60	10,2±7,2	–	–	3	30	3	30
Степень злокачественности									
G1 (n = 1)	–	–	–	–	–	–	–	–	–
G2 (n = 5)	–	–	–	–	–	–	–	–	–
G3 (n = 7)	14	87,5*	16,4±18,1	1	6,3*	8	50*	5	31,3*
Gx (n = 2)	1	50	14	–	–	–	–	1	50
Объем лечения									
Хирургическое (n = 7)	3	42,9	18,3±20,5	1	14,3	1	14,3	1	14,3
Комбинированное (n = 7)	3	42,9	6±2,8#	3	42,9	–	–	–	–
Комплексное (n = 1)	–	–	–	–	–	–	–	–	–
Объем хирургического лечения									
ОСО (n = 4)	2	50	5±1,4	1	25	1	25	–	–
МЭ (n = 11)	4	36,4	19±19,9	3	27,3	1	9,1	–	–
Край резекции									
< 2,0 см (n = 1)	5	83,3	10±7,1	1	16,7	2	33,3	2	33,3
≥ 2,0 см (n = 1)	–	–	–	–	–	–	–	–	–
<i>Примечание</i> – * – различия достоверны по сравнению с G1+2 (p < 0,01)									

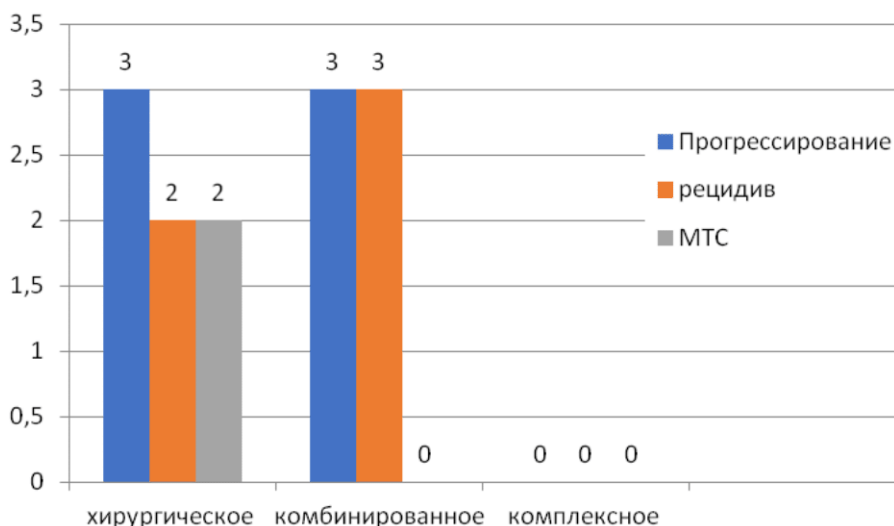


Рисунок 3.5 – Рецидивирование и метастазирование ЗЛО с дифференцировкой в саркому молочной железы в зависимости от объемов проводимого лечения

В. Рецидивирование и метастазирование пациенток с редкими видами сарком молочной железы

В группе редких подтипов СМЖ прогрессирование выявлено в 33,3% случаев ($n = 6$) в сроки от 6 до 89 месяцев. Локальные рецидивы выявлены в 15% ($n = 3$) в сроки от 4 до 12 месяцев, отдаленные метастазы – 15% ($n = 3$) от 14 до 86 месяцев, прогрессирование в виде и локального рецидива и отдаленных метастазов не наблюдалось. Достоверных различий частоты и сроков прогрессирования в зависимости от размеров, степени дифференцировки опухоли, также от объема лечения, объема хирургического лечения, величины края резекции в группе редких СМЖ не выявлено. Данные представлены в таблице 3.9.

В.1. Прогрессирование липосарком молочной железы

С гистологическим подтипом липосаркома ($n = 6$), только хирургическое лечение получили 3 (50%) пациентки, комбинированное лечение – 3 (50%) пациенток. При сроках наблюдения от 56 до 228 месяцев прогрессирование выявлено у одной больной через 6 месяцев после секторальной резекции

молочной железы по поводу липосаркомы G3, величина края резекции составила 1,0 см.

Таблица 3.9 – Прогрессирование редких сарком молочной железы

Показатель	Прогрессирование редких СМЖ (n = 20)								
	Частота		Срок (m ± σ; мес.)	Вид					
				Рецидив		Метастазы		Рецидив + метастазы	
	абс.	%		абс.	%	абс.	%	абс.	%
Размер опухоли									
T1 (n = 12)	3	25	43±42,9	1	8,3	2	16,7	–	–
T2 (n = 7)	2	28,6	19±9,9	1	14,3	1	14,3	–	–
Tx (n = 1)	1	100	6	1	100	–	–	–	–
Степень злокачественности									
G1 (n = 3)	1	33,3	89	–	–	1	33,3	–	–
G2 (n = 5)	1	20	12	1	20	–	–	–	–
G3 (n = 11)	4	36,4*	18±15,6	2	18,2*	2	18,2	–	–
Gx (n = 1)	–	–	–	–	–	–	–	–	–
Объем лечения									
Хирургическое (n = 8)	4	50	35,3±38,3	2	25	2	25	–	–
Комбинированное (n = 11)	2	18,2#	16±214,1#	1	9,1	1	9,1	–	–
Комплексное (n = 1)	–	–	–	–	–	–	–	–	–
Объем хирургического лечения									
ОСО (n = 8)	2	25	20±22,6	1	12,5	1	12,5	–	–
МЭ (n = 12)	4	33,3	33,3±38,1	2	16,7	2	16,7	–	–
Край резекции									
< 2,0 см (n = 5)	2	40	5±1,4	2	40	–	–	–	–
≥ 2,0 см (n = 3)	1	33,3	36	–	–	1	33,3	–	–

Примечание – * – различия достоверны по сравнению с G1+2 (p < 0,01); # – различия не достоверны по сравнению с хирургическим лечением (p < 0,5)

В.2. Прогрессирование ангиосарком молочной железы

В исследовании включено 6 пациенток с гистологическим подтипом ангиосаркома. В 50% случаев ангиосаркомы молочной железы выявлено прогрессирование заболевания в сроки от 4 до 14 месяцев после завершения лечения. Отдалённые метастазы выявлены в одном случае. В двух случаях (66,7%) выявлены локальные рецидивы.

Пациентке 56 лет с размером опухолевого узла 3,0 см и степени злокачественности опухоли G3 выполнена секторальная резекция молочной железы со срочным гистологическим исследованием краев резекции. Расстояние до ближайшего края резекции составило 1,0 см. Через 4 месяца после операции выявлен рецидив опухоли в молочной железе размером 5,5 см. При обследовании отдаленных метастазов не выявлено. Пациентке выполнена секторальная резекция и адъювантная лучевая терапия РОД 2,5 Гр, СОД 50 Гр. При сроке наблюдения 78 месяцев после повторного прогрессирования заболевания не выявлено. Пациентка погибла в возрасте 62,5 лет от сопутствующей патологии.

Во втором клиническом случае пациентке 33 лет с размером опухолевого узла 10,0 см, степени злокачественности G2 выполнена радикальная мастэктомия с реконструкцией экспандером-эндопротезом Беккера. Через 12 месяцев после операции выявлен рецидив опухоли в области реконструированной молочной железы. Выполнено иссечение рецидивной опухоли, удаление импланта. Адъювантная терапия не назначалась. Пациентка жива. Срок наблюдения 120 месяцев.

66,7% случаев прогрессирования выявлено у больных со степенью злокачественности G3, и 33,3% – со степенью злокачественности G2. Мы оценили лечебную тактику пациенток данной группы. Только хирургическое лечение получили 2(33,3%) пациентки, комбинированное лечение – 4 (66,7%).

В группе только хирургического лечения местные рецидивы выявлены у всех больных (n = 2).

В одном случае ангиосаркомы T1N0M0 G3 при размере опухоли 3,0 см через 4 месяца после органосохраняющей операции на молочной железе, во

втором случае T2N0M0 G2 при размере опухоли 11,0 см локальный рецидив возник через 12 месяцев после мастэктомии.

В группе комбинированного лечения рецидивы не встречались, а прогрессирование в виде отдаленных метастазов в легкие выявлено у 1 пациентки (16,67%) 26 лет T2N0M0 G3 при размере опухоли 11,5 см через 14 месяцев после завершения комбинированного лечения. Данные представлены в таблице 3.10.

Таблица 3.10 – Прогрессирование ангиосарком молочной железы

Показатель	Прогрессирование ангиосаркомы (n = 6)								
	Частота		Срок (m ± σ; мес.)	Вид					
				Рецидив		Метастазы		Рецидив + метастазы	
	абс.	%		абс.	%	абс.	%	абс.	%
Размер опухоли									
T1 (n = 2)	1	50	4	1	50	–	–	–	–
T2 (n = 4)	2	50	19±9,9	1	25	1	25	–	–
Степень злокачественности									
G1 (n = 0)	–	–	–	–	–	–	–	–	–
G2 (n = 2)	1	50	12	1	50	–	–	–	–
G3 (n = 4)	2	50*	15±15,6	1	25*	1	25	–	–
Объем лечения									
Хирургическое (n = 2)	2	100	8±5,7	2	100	–	–	–	–
Комбинированное (n = 4)	1	25#	14	–	–	1	25	–	–
Объем хирургического лечения									
ОСО (n = 1)	1	100	4	1	100	–	–	–	–
МЭ (n = 5)	2	40	19±9,9	1	20	1	20	–	–
Край резекции									
< 2,0 см (n = 1)	1	100	4	1	100	–	–	–	–
≥2,0 см (n = 0)	–	–	–	–	–	–	–	–	–

Примечание – * – различия не достоверны по сравнению с G2 (p < 0,1); # – различия достоверны по сравнению с хирургическим лечением (p < 0,04)

Анализируя характер прогрессирования, следует отметить, ранний срок прогрессирования ангиосаркомы молочной железы как в группе хирургического, так и в группе комбинированного лечения, во всех пациенток с ангиосаркомой молочной железы, получивших только хирургическое лечение, возникло прогрессирование заболевания в виде появления рецидивной опухоли.

В.3. Прогрессирование фибросарком молочной железы

В группе пациенток с фибросаркомой молочной железы ($n = 3$) всем пациенткам проведено только хирургическое лечение. Прогрессирование заболевания выявлено в 2 случаях.

Пациентка 53 лет с фибросаркомой молочной железы G1 размером опухолевого узла 2,5 см через 89 месяцев после радикальной мастэктомии были выявлены метастазы в кости.

У пациентки 38 лет с фибросаркомой G3 размером опухоли 4,0 см через 36 месяцев после секторальной резекции молочной железы выявлены множественные метастазы в легкие. Пациентка умерла через 34 месяца после прогрессирования, срок наблюдения 72 месяца.

В.4. Прогрессирование лейомиосарком, рабдомиосарком и радиоиндуцированных сарком молочной железы

В данной группе больных с морфологическим подтипом лейомиосаркома, рабдомиосаркомой и радиоиндуцированной СМЖ прогрессирования заболевания не выявлено.

В 3 клинических случаях выявлена радиоиндуцированная саркома молочной железы. В 2 случаях лейомиосаркома G1и Gx, в одном случае – ангиосаркома G3. Всем 3 пациенткам с радиоиндуцированной саркомой молочной железы проведено комбинированное лечение; операция и адъювантная химиотерапия

. В одном случае пациентке 52 лет с размером опухоли 3,2 см, морфологически верифицирована лейомиосаркома молочной железы G3 выполнена радикальная резекция молочной железы со срочным гистологическим

исследованием краев резекции, величина до ближайшего края резекции составила 1,5 см.

Адювантно проведено 6 курсов ПХТ по схеме FАС (Доксорубицин 50 мг/м² + 5-фторурацил 500 мг/м² + Циклофосфан 500 мг/м²). В случае альвеолярной рабдомиосаркомы молочной железы Пациентке 16 лет выполнено комплексное лечение. Размер опухолевого узла составил 9,0 см.

Неoadъювантно проведено 6 курсов индукционной ПХТ, операция.

Радикальная мастэктомия с одномоментной реконструкцией торакодorzальным лоскутом и экспандером-эндопротезом Беккера. Адювантно проведено 6 курсов ПХТ. Рассмотрим этот случай подробнее в клиническом примере.

3.2 Результаты лечения больных саркомой молочной железы

Клинический пример

Пациентка Г., 16 лет. Диагноз: альвеолярная рабдомиосаркома левой молочной железы T2bN1M0 IV стадия. Гистологическое и ИГХ исследование: №24452/15: Альвеолярная рабдомиосаркома G3 Ki67–75%. По данным МРТ молочных желез: вся левая молочная железа представлена опухолевым образованием неоднородной солидной структуры 9,4×6,7×9,0 см. Опухоль в нижних квадрантах инфильтрировала кожу параареолярной зоны (Рисунок 3.6). В левой подмышечной области группа метастатически измененных лимфатических узлов.

С учетом размера опухоли, морфологического подтипа и распространенности опухолевого процесса принято решение о проведении неoadъювантной химиотерапии. Проведено 6 курсов индукционной ПХТ по схеме VDC – IE – VDC – IE – VDC – IE (VDC: Винкристин 1,5 мг/м², Доксорубицин 37,5 мг/м², Циклофосфан 1,2 г/м²; IE: Этопозид 100 мг/м², Голоксан 1,8 г/м²).

По данным контрольного МРТ молочных желез отмечалась выраженная положительная динамика в виде уменьшения размеров образования в левой молочной железе с 9,4×6,7×9 см до 2,3×1,5 см (Рисунок 3.7).

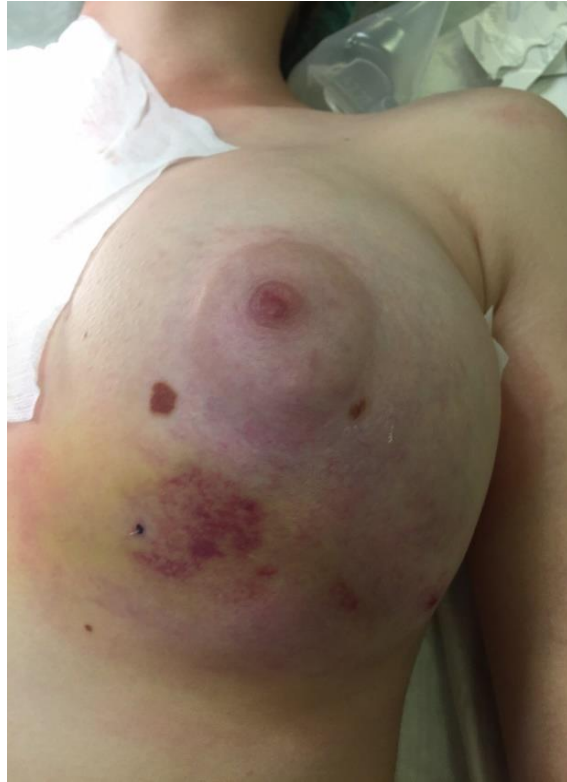

Рисунок 3.6 – Вид молочной железы с рабдомиосаркомой молочной железы до лечения

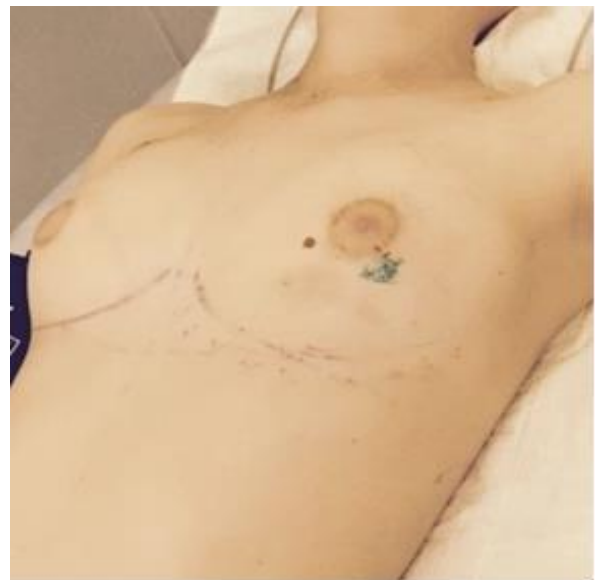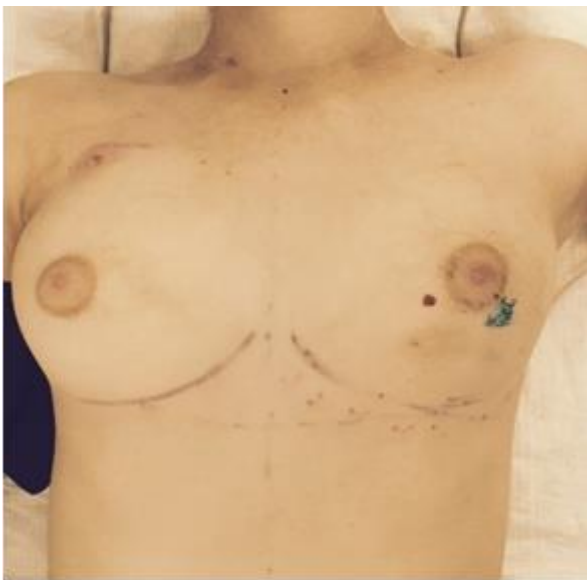

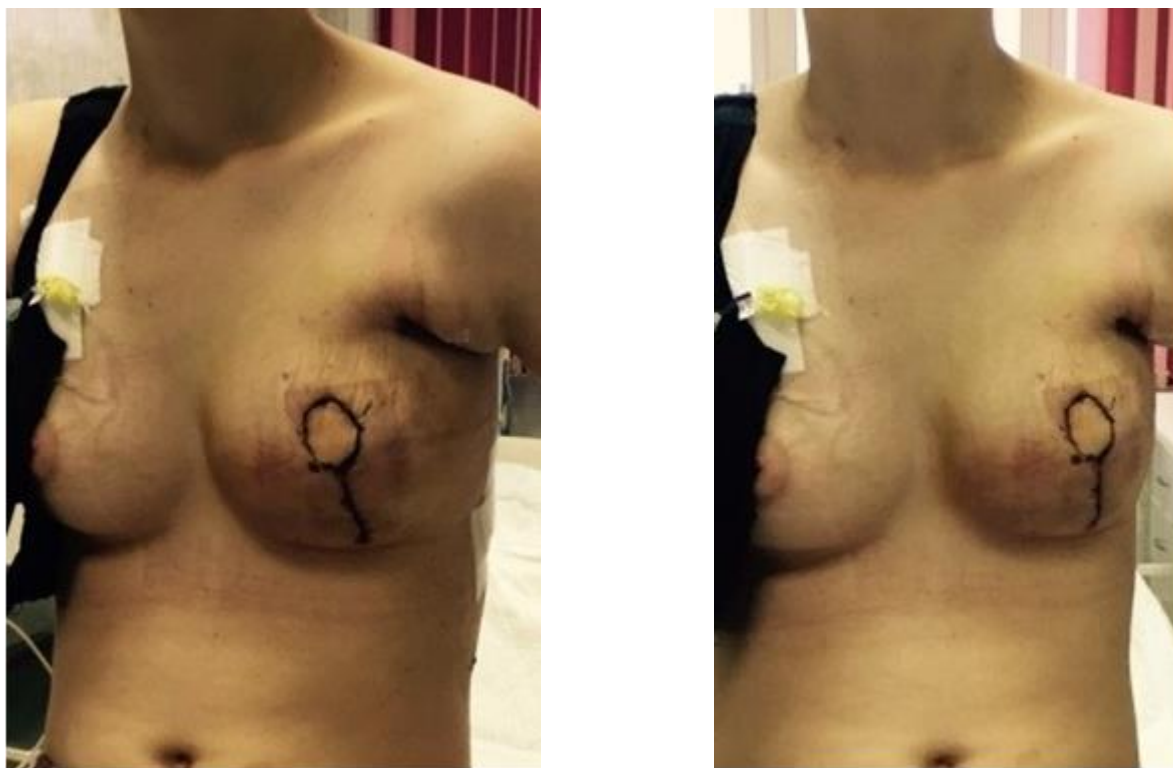
Рисунок 3.7 – Вид молочной железы у пациентки с рабдомиосаркомой молочной железы после 6 курсов ПХТ. Отмечается выраженное уменьшение размеров опухоли

В связи с вовлечением в опухолевый процесс кожи параареолярной зоны выполнена радикальная мастэктомия с одномоментной реконструкцией торакодорзальным лоскутом и экспандером–эндопротезом Беккера (Рисунок 3.8).



Рисунки 3.8 – Вид пациентки с рабдомиосаркомой молочной железы на 5–е сутки после радикальной мастэктомии слева с одномоментной реконструкцией торакодорзальным лоскутом и экспандером–эндопротезом Беккера.

Адювантно проведено 15 курсов ПХТ. 1 курс по схеме IE (Этопозид 100 мг/м^2 , Голоксан $1,8 \text{ г/м}^2$) 1-й, 8-й, 15-й дни и 1 курс по схеме Винкрестин $1,5 \text{ мг/м}^2$ 1–5-й дни, Иринотекан 50 мг/м^2 1–5-й дни.

Далее проведен курс ДЛТ РОД 2,4 Гр, СОД 45,6 Гр на область удаленной левой молочной железы, зону послеоперационного рубца и аксиллярную область слева.

1 курс ПХТ по схеме Винкрестин $1,5 \text{ мг/м}^2$ 1–5-й дни, Иринотекан 50 мг/м^2 1–5-й дни, 1 курс по схеме VDC (Винкрестин $1,5 \text{ мг/м}^2$, Доксорубицин $37,5 \text{ мг/м}^2$, Циклофосфан $1, 2 \text{ г/м}^2$).

1 курс по схеме IE (Этопозид 100 мг/м², Голоксан 1,8 г/м²) 1-й, 8-й, 15-й дни.

1 курс по схеме VDC (Винкристин 1,5 мг/м², Доксорубицин 37,5 мг/м², Циклофосфан 1,2 г/м²) и три курса по схеме VAC (Винкристин 1,5 мг/м² 1–5-й дни, Доксорубицин 75 мг/м², Циклофосфан 1,2 г/м²).

Через 6 месяцев после завершения комплексного лечения у пациентки возникла капсулярная контрактура левой реконструированной молочной железы II ст., деформация контуров железы. Также отмечалось незначительное увеличение размеров правой молочной железы (Рисунок 3.9).

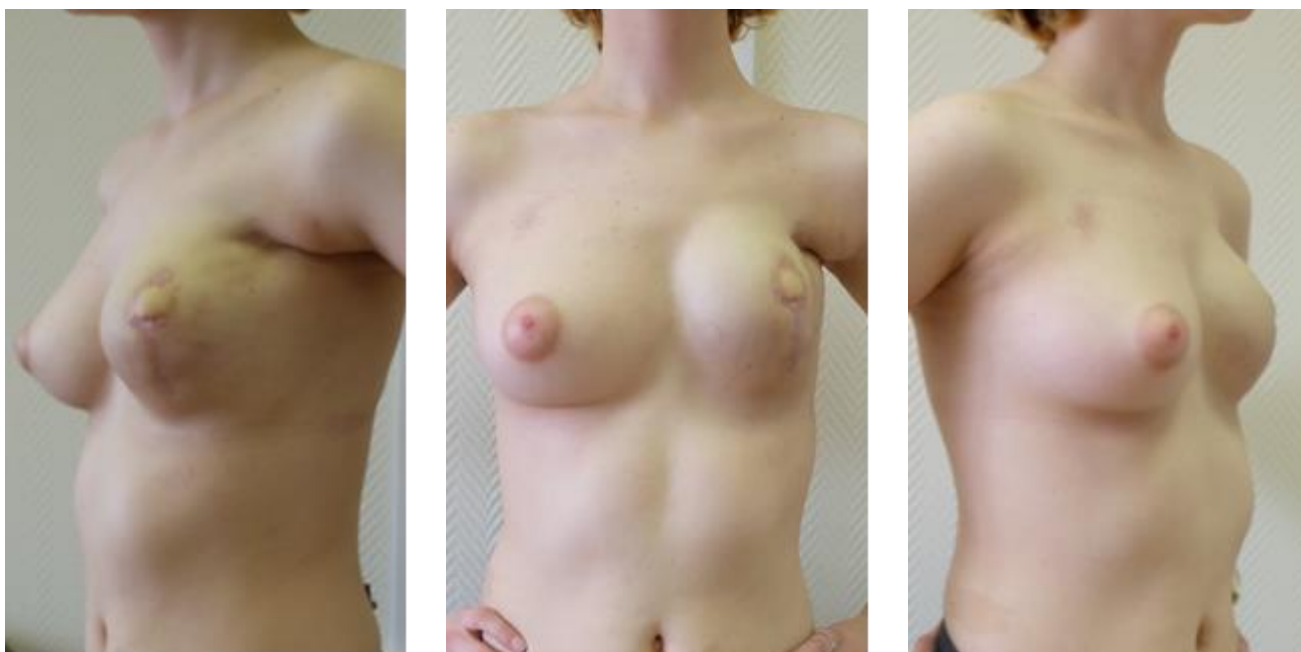


Рисунок 3.9 – Вид пациентки с рабдомиосаркомой молочной железы после завершения комплексного лечения (капсулярная контрактура левой реконструированной молочной железы)

Выполнена капсулэктомия, замена импланта на имплант и симметризирующая операция – периареолярная кожная редукция правой молочной железы (Рисунок 3.10).

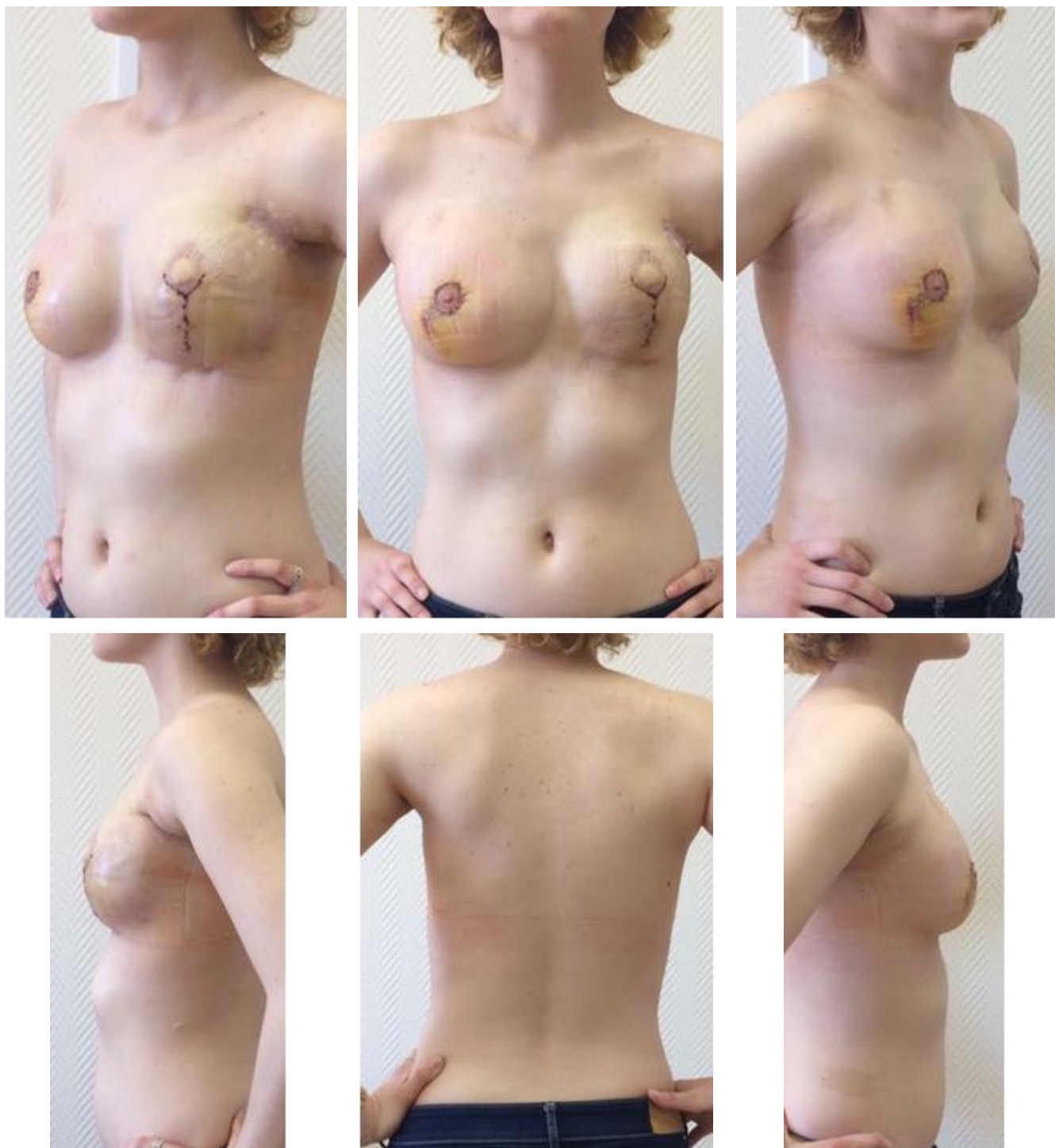


Рисунок 3.10 – Вид пациентки с рабдомиосаркомой молочной железы на 10–е сутки после операции: замена импланта левой реконструированной молочной железы, периареолярной кожной мастопексии справа

Анализируя результаты лечения, нами проучены следующие данные. Прогрессирование заболевания выявлено у 27 (48,2%) пациенток, включенных в исследование. Рецидивы заболевания были отмечены у 15 пациенток (26,8%) пациенток, метастазы у 19 пациенток (33,9%).

1. Выявлена достоверная разница частоты прогрессирования в группах хирургического и комбинированного и комплексного лечения, $p < 0,02$. Выявлена достоверная разница частоты метастазирования в группах хирургического и комбинированного лечения, $p < 0,005$. Достоверной разницы частоты рецидивирования в группах хирургического и комбинированного лечения не обнаружено $p < 0,6$. 75% случаев прогрессирования ($n = 21$), 66,7% от всех рецидивов ($n = 10$), 78,9% от всех отдаленных метастазов ($n = 15$) выявлено в группе только хирургического лечения ($n = 35$). Доля прогрессирования, рецидивирования и метастазирования пациенток группы комбинированного лечения составила 31,8%, 18,2% и 13,6% соответственно.

2. Выявлена достоверная разница частоты прогрессирования в группах G1+G2 и G3+Gx, $p < 0,005$. Частота прогрессирования G1+G2 составляет 23,5% в среднем через $28 \pm 40,8$ месяцев после окончания лечения. При опухолях G3+Gx частота прогрессирования достигает 58,9% в среднем через $16,8 \pm 16,6$ месяцев после окончания лечения. Выявлена достоверная разница частоты метастазирования в группах G1+G2 и G3, $p < 0,001$. Достоверной разницы частоты рецидивирования в группах хирургического и комбинированного лечения не обнаружено $p < 0,3$. В группе только хирургического лечения в 78,9% от всех случаев прогрессирования ($n = 15$ из 19), 70% от всех случаев рецидивирования ($n = 7$ из 10) и 86,67% от всех случаев метастазирования ($n = 13$ из 15) выявлено у пациенток со степенью злокачественности опухоли G3. В группе комбинированного лечения в 85,7% от всех случаев прогрессирования ($n = 6$ из 7); 75% от всех случаев рецидивирования ($n = 3$ из 4) и 100% все 3 случая метастазирования выявлены у пациенток со степенью злокачественности опухоли G3. Единственный случай прогрессирования заболевания в виде появления рецидива опухоли и отдаленных метастазов в группе комплексного лечения выявлен также при степени злокачественности опухоли G3.

3. Достоверной разницы частоты и сроков прогрессирования, метастазирования и рецидивирования в зависимости от размеров опухоли (в группах T1 и T2) не обнаружено $p < 0,3$, $p < 0,3$; $p < 0,9$.

4. Выявлена достоверная разница частоты прогрессирования в группах плеоморфной саркомы и других подтипов СМЖ, $p < 0,01$. Выявлена достоверная разница частоты метастазирования в группах плеоморфной саркомы и других подтипов СМЖ, $p < 0,001$. Достоверной разницы частоты рецидивирования в данных группах не обнаружено, $p < 0,5$.

3.3 Анализ выживаемости пациенток с саркомами молочной железы

Мы проанализировали 5- и 10-летнюю общую и безрецидивную выживаемость СМЖ, а также проведен сравнительный анализ общей и безрецидивной выживаемости в зависимости от фенотипа опухоли, степени злокачественности, размеров опухоли, и объемов проведенного лечения.

Средний срок наблюдения составил $64 \pm 6,3$ месяцев.

5-летняя общая выживаемость СМЖ составила $50 \pm 6,2\%$, 10-летняя – $5,3 \pm 7,9\%$ соответственно, медиана выживаемости $59,5 \pm 6,3$ месяцев. Пятилетняя безрецидивная выживаемость $37,1 \pm 6,7\%$, а 10-летняя – $5,2 \pm 2,3\%$, медиана выживаемости $28 \pm 6,7$ месяцев (Рисунок 3.11).

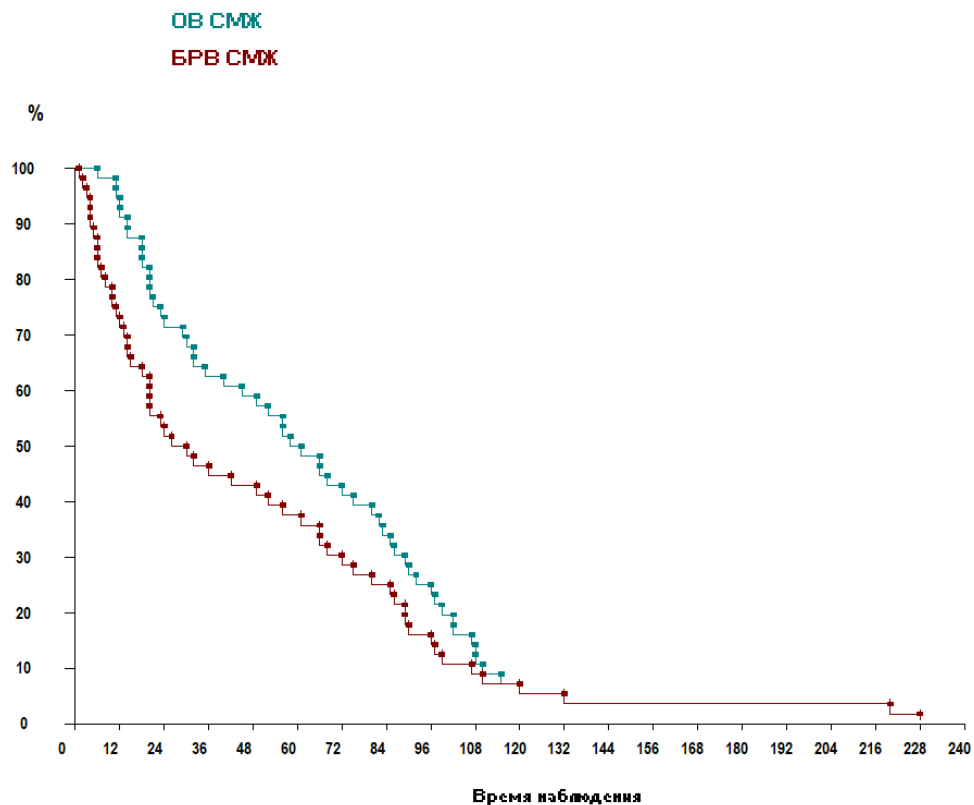


Рисунок 3.11 – Кривые выживаемости сарком молочной железы

Нами было установлено, что выживаемость сильно варьирует в зависимости от степени злокачественности опухоли. При анализе материала не было получено достоверных различий выживаемости пациентов СМЖ с 1-й и 2-й степенями злокачественности опухоли (G1 и G2), поэтому данные группы пациентов были объединены в одну группу. Также не было получено достоверных различий выживаемости пациентов СМЖ G3 и Gx, данные группы пациентов составили вторую группу. Таким образом все пациенты в зависимости от степени злокачественности опухоли были разделены на 2 группы: I группа (n = 17) – со степенью злокачественности опухоли 1 и 2, II группа (n = 39) – со степенью злокачественности опухоли G3 и Gx.

Выявлена достоверная разница общей выживаемости в зависимости от степени злокачественности опухоли в группах G1+G2 и G3+Gx, $p < 0,005$. 5-летняя общая выживаемость в группе G1+G2 составила $76,4 \pm 4,6\%$, 10-летняя – $11,7 \pm 1,7\%$, медиана выживаемости $92 \pm 13,7$ месяцев. 5-летняя общая выживаемость G3+Gx составила $38,3 \pm 4,8\%$, 10-летняя – $2,5\%$; медиана выживаемости $45 \pm 5,6$ месяцев (Рисунок 3.12).

Нами было установлено, что выживаемость сильно варьирует в зависимости от степени злокачественности опухоли. При анализе материала не было получено достоверных различий выживаемости пациентов СМЖ с 1-й и 2-й степенями злокачественности опухоли (G1 и G2), поэтому данные группы пациентов были объединены в одну группу. Также не было получено достоверных различий выживаемости пациентов СМЖ G3 и Gx, данные группы пациентов составили вторую группу. Таким образом, все пациенты в зависимости от степени злокачественности опухоли были разделены на 2 группы: I группа (n = 17) – со степенью злокачественности опухоли 1 и 2, II группа (n = 39) – со степенью злокачественности опухоли G3 и Gx. Выявлена достоверная разница общей выживаемости в зависимости от степени злокачественности опухоли в группах G1+G2 и G3+Gx, $p < 0,005$. 5-летняя общая выживаемость в группе G1+G2 составила $76,4 \pm 4,6\%$, 10-летняя – $11,7 \pm 1,7\%$, медиана выживаемости

92±13,7 месяцев. 5-летняя общая выживаемость G3+Gx составила 38,3±4,8%, 10-летняя – 2,5%; медиана выживаемости 45±5,6 месяцев (Рисунок 3.12).

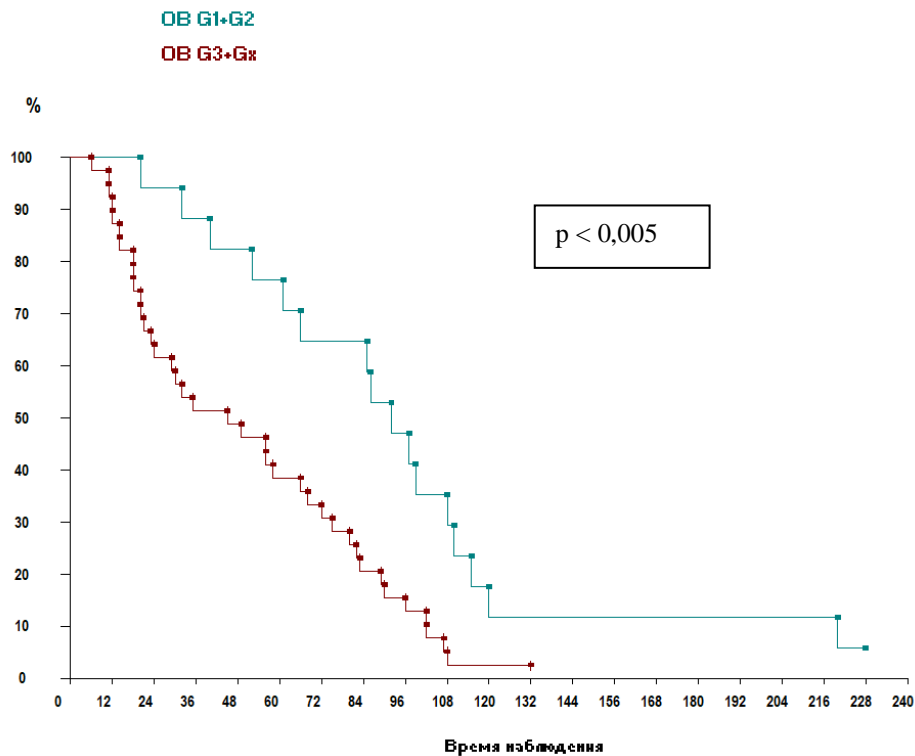


Рисунок 3.12 – Общая выживаемость сарком молочной железы групп G1+G2 и G3+Gx

Выявлена достоверная разница безрецидивной выживаемости в зависимости от степени злокачественности опухоли в группах G1+G2 и G3+Gx, $p < 0,01$. 5-летняя безрецидивная выживаемость в группе G1+G2 составила 64,6±2,9%, 10-летняя – 11,7±6,3%, медиана безрецидивной выживаемости 85±15,8 месяцев. 5-летняя безрецидивная выживаемость G3+Gx составила 25,6±9,5%, 9-летняя – 25,6%; медиана безрецидивной выживаемости 2,5±1,6 месяцев (Рисунок 3.13).

При анализе выживаемости в зависимости от размеров опухоли, достоверной разницы выживаемости в группах T1 и T2 не выявлено, $p > 0,05$. 5-летняя общая выживаемость в группе T1 составила 48,1±8,6%, 10-летняя – 7,0±3,62%, медиана выживаемости 56±10,6 месяцев. 5-летняя общая выживаемость T2 составила 57,6±7,9%, 10-летняя – 3,7%; медиана выживаемости – 66±7,8 месяцев (Рисунок 3.14).

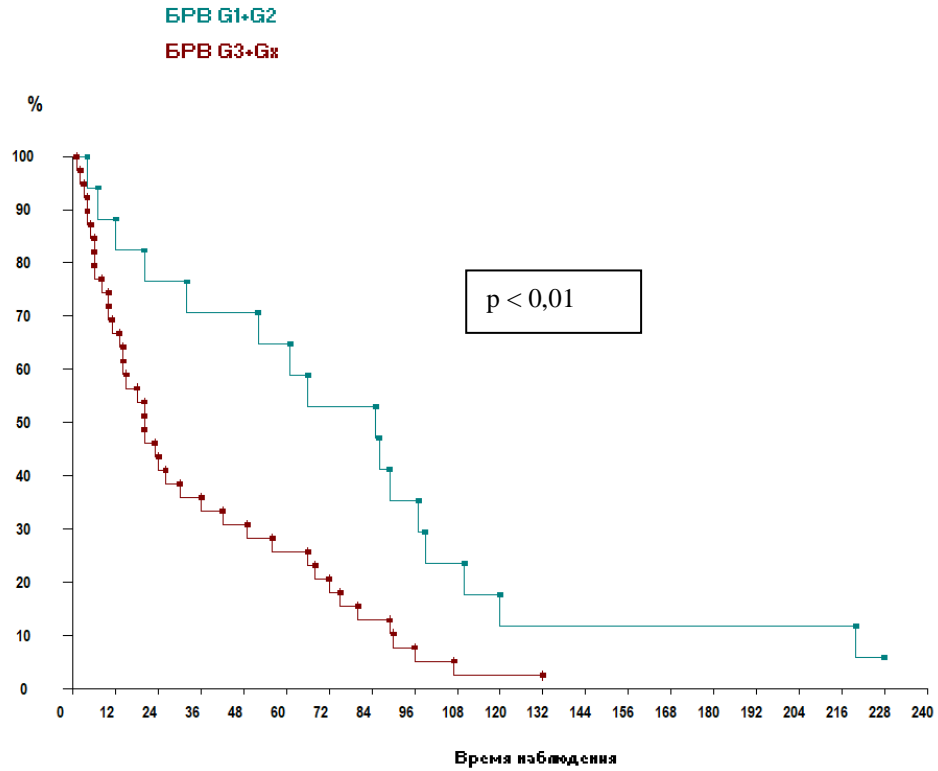


Рисунок 3.13 – Безрецидивная выживаемость сарком молочной железы групп G1+G2 и G3+Gx

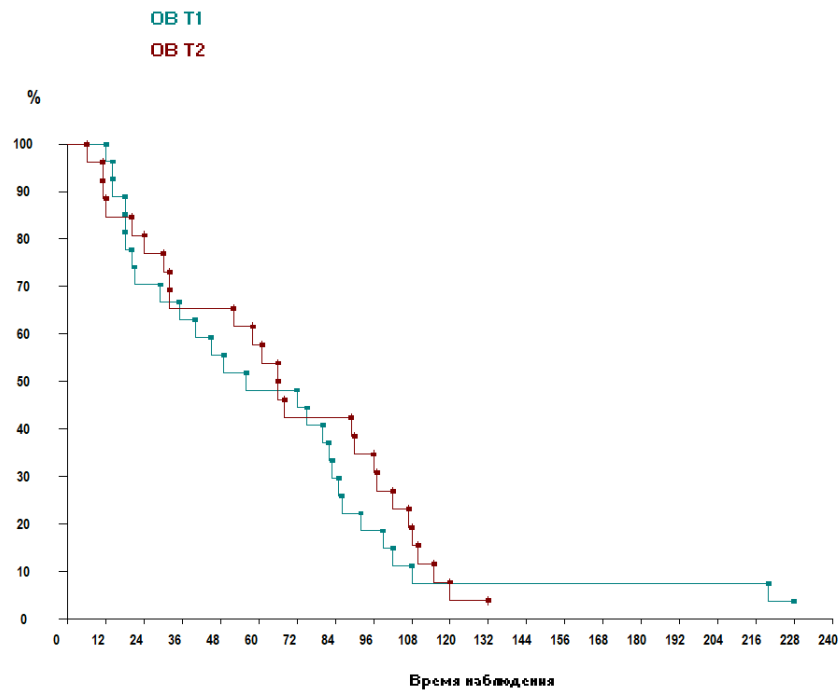


Рисунок 3.14 – Общая выживаемость сарком молочной железы групп T1 и T2

5-летняя безрецидивная выживаемость в группе T1 составила $33,2 \pm 10,2\%$, медиана выживаемости $30 \pm 11,3$ месяцев. 5-летняя безрецидивная выживаемость T2 составила $30,6 \pm 8,7\%$, медиана выживаемости – $46 \pm 8,6$ месяцев. Различия статистически не достоверны, $p > 0,05$ (Рисунок 3.15).

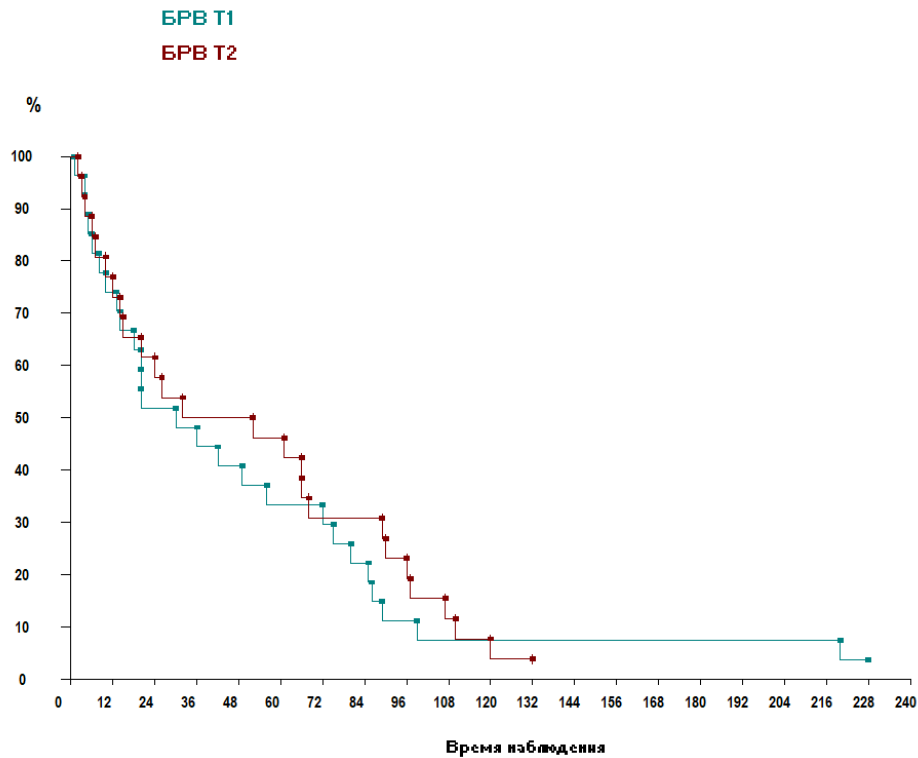


Рисунок 3.15 – Безрецидивная выживаемость сарком молочной железы групп T1 и T2

Выявлена достоверная разница общей выживаемости в зависимости от степени злокачественности опухоли. При этом различия в выживаемости пациенток по критерию размер опухоли не выявлено.

При анализе 5-летней общей и безрецидивной выживаемости пациенток с ранним (до 30 месяцев) и отсроченным (более 30 месяцев) возвратом болезни, а также пациенток без прогрессирования было отмечено следующее.

Пятилетняя общая выживаемость составила $21,7 \pm 7,9\%$ в группе с ранним возвратом болезни (спустя 30 месяцев после хирургического лечения); $98 \pm 6,3\%$ – в группе с отсроченным возвратом болезни, достоверная разница общей

выживаемости, $p < 0,001$. Пятилетняя общая выживаемость в группе без возврата болезни составила $65,4 \pm 7,3\%$ (Рисунок 3.16).

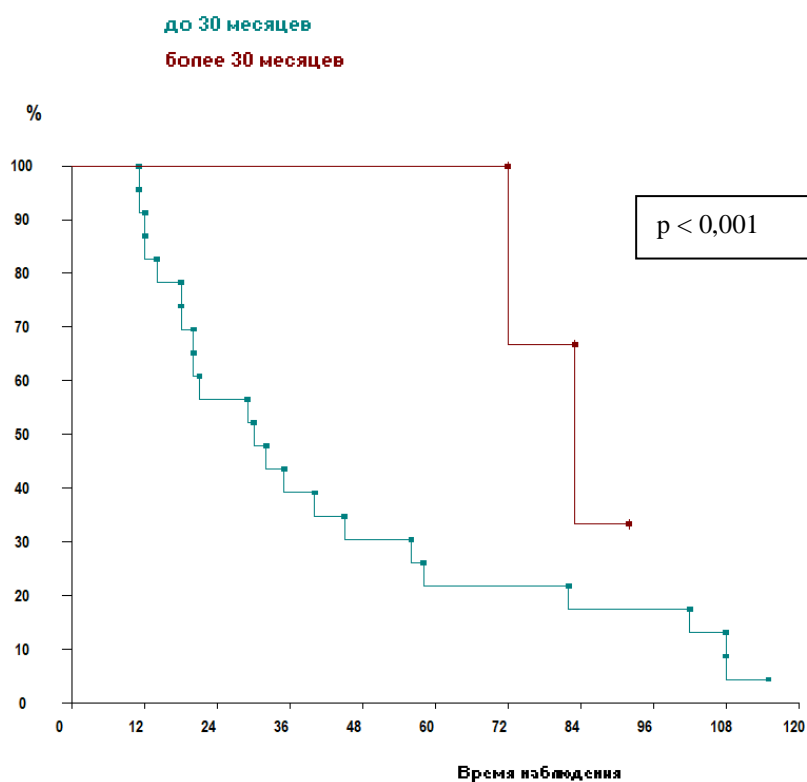


Рисунок 3.16 – Общая выживаемость сарком молочной железы в зависимости в группах раннего и позднего прогрессирования

Пятилетняя безрецидивная выживаемость составила $66,6 \pm 3,3\%$ у пациенток с отсроченным возвратом болезни (медиана $72 \pm 15,6$ месяцев). В группе с ранним возвратом болезни годовая безрецидивная выживаемость составила $34,7 \pm 9,9\%$ безрецидивный период составил $10 \pm 1,6$ месяца. Следует отметить, что ни одна пациентка из группы с возвратом болезни в течение 30 месяцев после хирургического лечения не дожила до 5 лет и только 9,5% пациенток данной группы прожили 2 года (медиана $10 \pm 1,6$ месяцев) ($p < 0,01$) (Рисунок 3.17).

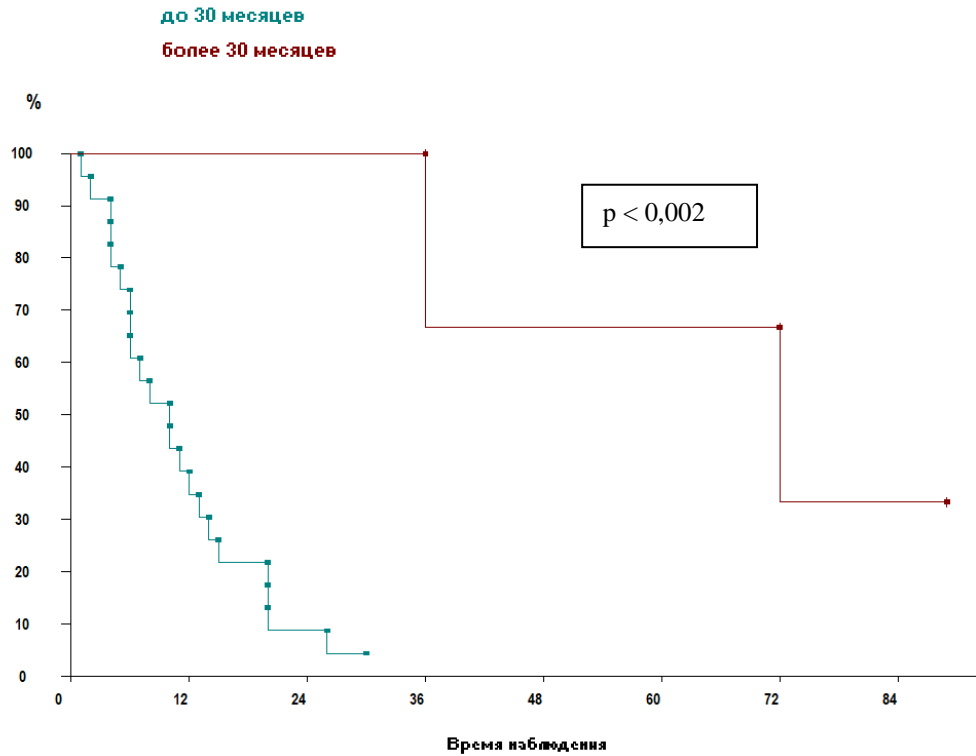


Рисунок 3.17 – Безрецидивная выживаемость сарком молочной железы в зависимости от времени развития возврата болезни

При анализе выживаемости в зависимости от морфологического фенотипа опухоли получены следующие результаты. Выявлена достоверная разница общей выживаемости в группах ПС и ЗЛО, $p < 0,05$, и в группах ПС и редких форм СМЖ $p < 0,005$. Пятилетняя общая выживаемость пациенток с плеоморфной саркомой молочной железы составила $23,7 \pm 8,6\%$ (медиана выживаемость $29 \pm 7,3$ месяца), в группе ЗЛО $62,3 \pm 9,8\%$, медиана выживаемости $77,5 \pm 10,4$ месяца, в группе редких форм СМЖ (ангиосаркома, фибросаркома, лейомиосаркома, РИС, рабдомиосаркома, липосаркома) $68,4 \pm 2,6\%$ (медиана $75 \pm 12,5$ месяцев). Достоверной разницы общей выживаемости в группах ЗЛО и редких форм СМЖ не наблюдалось, $p < 0,3$ (Рисунки 3.18–3.20).

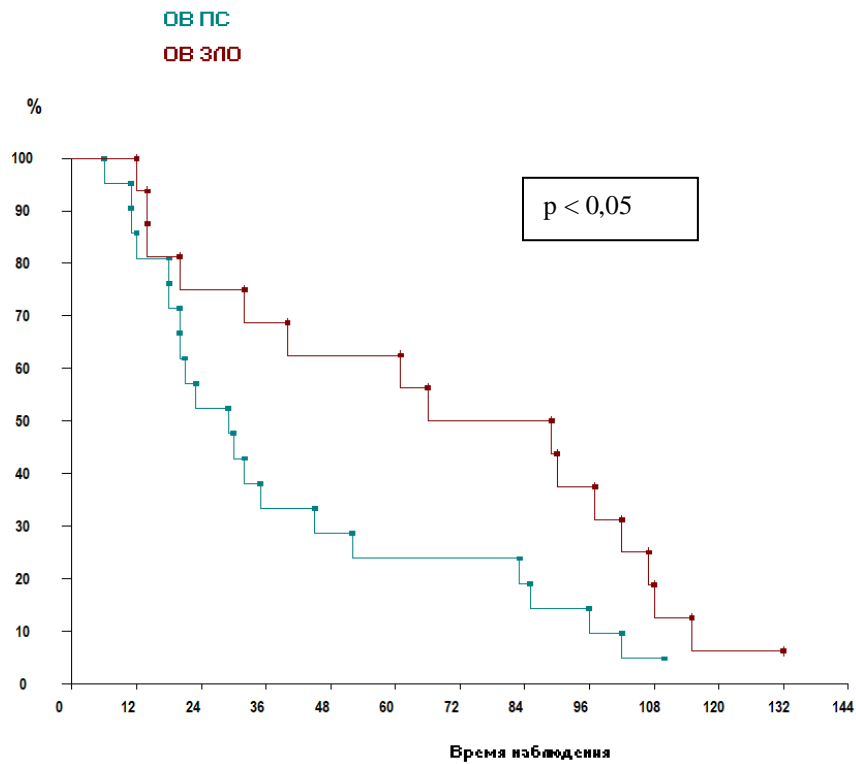


Рисунок 3.18 – Общая выживаемость сарком молочной железы в зависимости от фенотипа опухоли (группы ПС и ЗЛО)

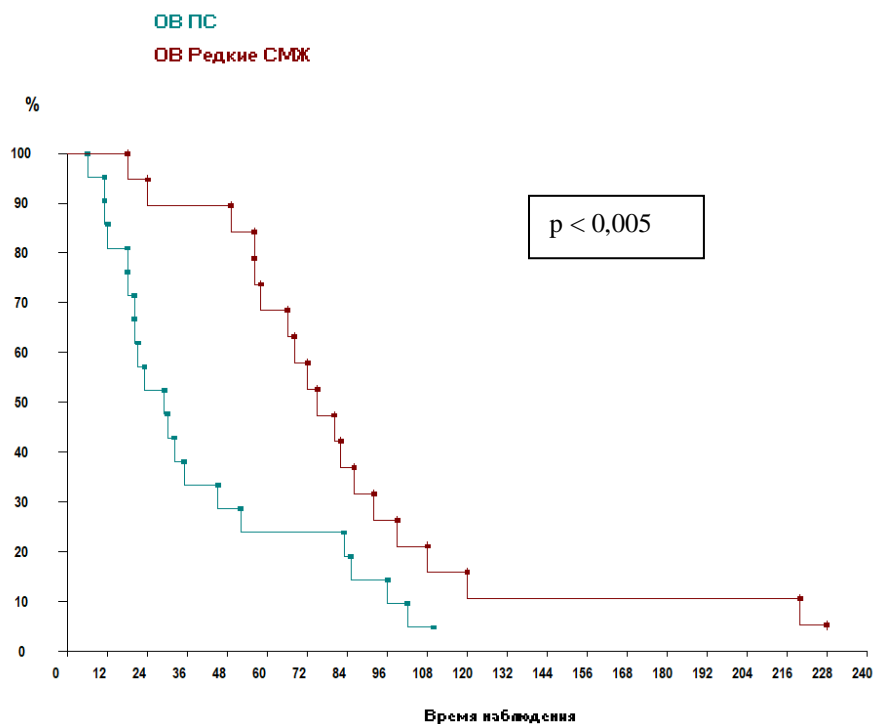


Рисунок 3.19 – Общая выживаемость сарком молочной железы в зависимости от фенотипа опухоли (группы ПС и редкие формы СМЖ)

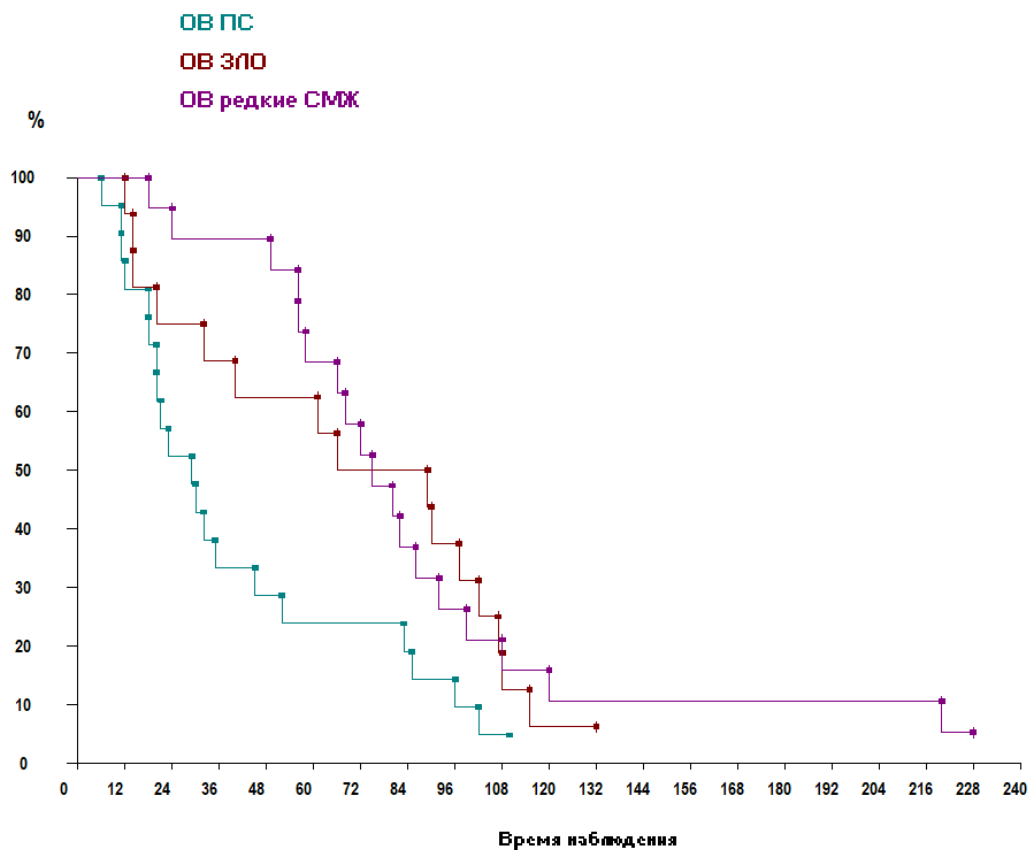


Рисунок 3.20 – Общая выживаемость сарком молочной железы в зависимости от фенотипа опухоли (группы ПС, ЗЛО, редкие формы СМЖ)

Пятилетняя безрецидивная выживаемость пациенток с плеоморфной саркомой молочной железы составила $18,8 \pm 10,5\%$ (медиана выживаемость $15 \pm 7,4$ месяца), в группе ЗЛО – $43,5 \pm 3,6\%$, медиана выживаемости $37 \pm 10,7$ месяца, в группе редких форм СМЖ (ангиосаркома, фибросаркома, лейомиосаркома, РИС, рабдомиосаркома, липосаркома) $52,6 \pm 4,2\%$ (медиана $66 \pm 14,5$ месяцев). Отмечена достоверная разница безрецидивной выживаемости в группах ПС и редких форм СМЖ $p < 0,01$. Достоверной разницы безрецидивной выживаемости в группах ПС и ЗЛО не наблюдалось, $p < 0,2$, в группах ЗЛО и редких форм СМЖ также не наблюдалось $p < 0,5$ (Рисунки 3.21–3.23).

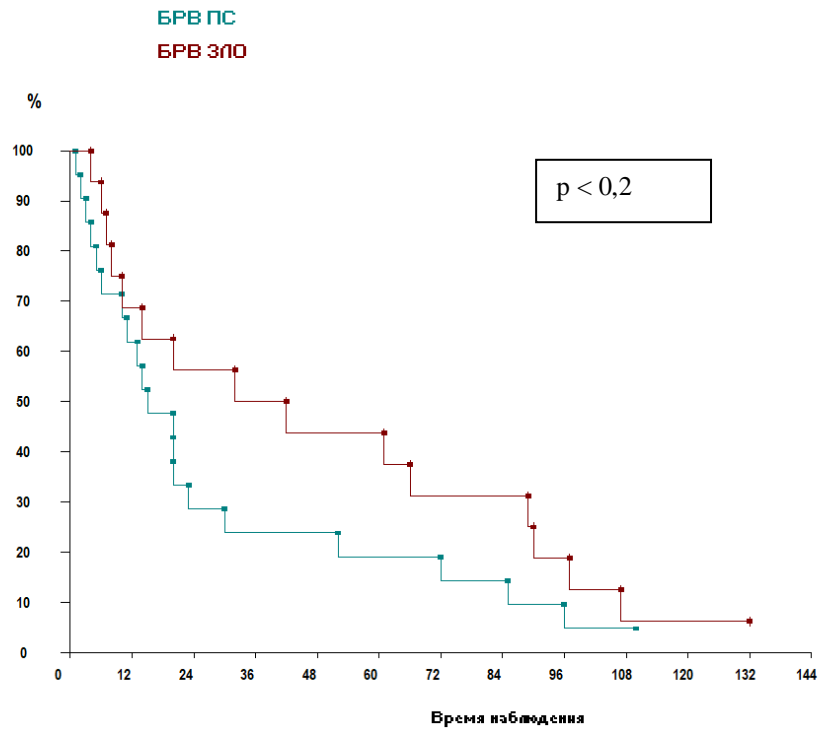


Рисунок 3.21 – Безрецидивная выживаемость сарком молочной железы в зависимости от фенотипа опухоли (группы ПС и ЗЛО)

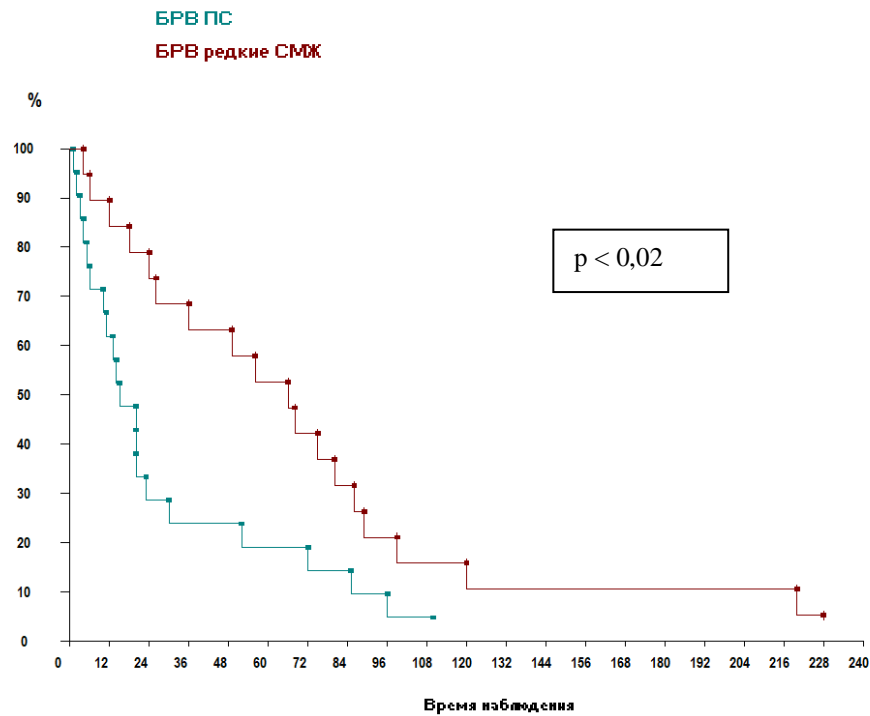


Рисунок 3.22 – Безрецидивная выживаемость сарком молочной железы в зависимости от фенотипа опухоли (группы ПС и редких формы СМЖ)

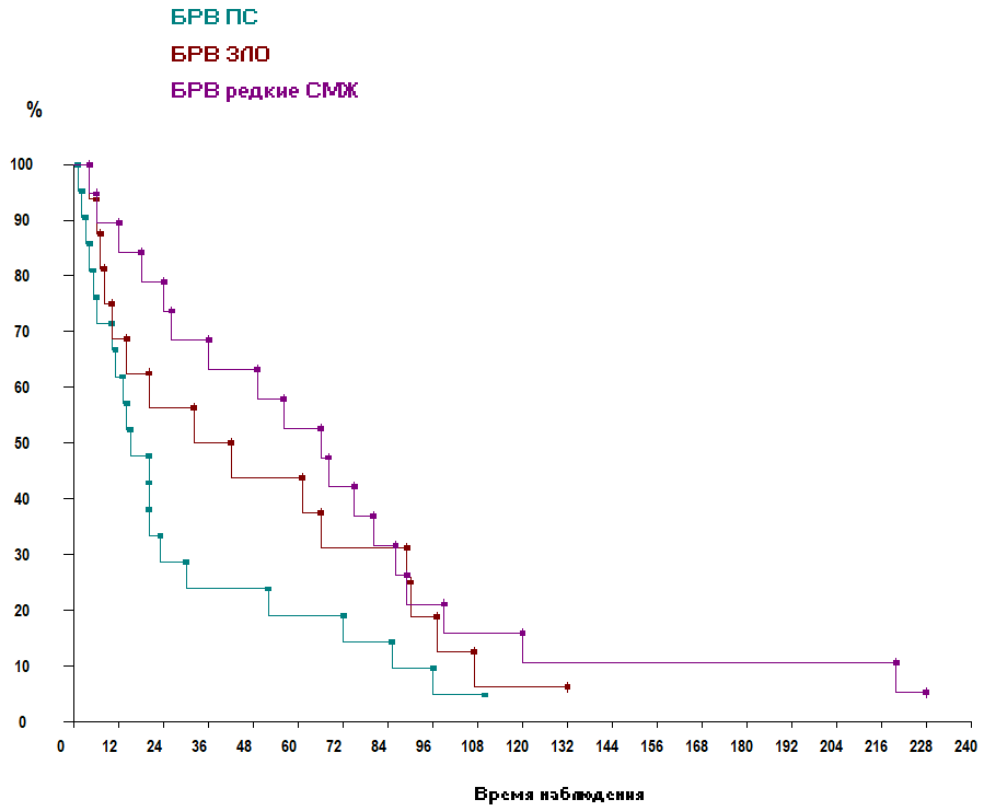


Рисунок 3.23 – Безрецидивная выживаемость сарком молочной железы в зависимости от фенотипа опухоли (группы ПС, ЗЛО, редкие формы СМЖ)

При анализе выживаемости в зависимости от объемов проведенного лечения получены следующие результаты. Достоверной разницы общей и безрецидивной выживаемости в группах хирургического и комбинированного лечения не выявлено, $p < 0,3$, $p < 0,8$. Пятилетняя общая выживаемость в группе хирургического лечения составила $53,3 \pm 7,6\%$ (медиана выживаемость $77 \pm 9,3$ месяца), в группе комбинированного и комплексного лечения $46,1 \pm 8,2\%$, медиана выживаемости $57 \pm 6,5$ месяца. Достоверной разницы выживаемости без прогрессирования в группах хирургического и комбинированного лечения не выявлено, $p > 0,9$. Пятилетняя выживаемость без прогрессирования в группе хирургического лечения составила $33,3 \pm 8,7\%$ (медиана – $20 \pm 11,1$ месяцев), в группе комбинированного и комплексного лечения – $42,3 \pm 9,8\%$ (медиана – $40,5 \pm 7,1$ месяцев) (Рисунки 3.24, 3.25).

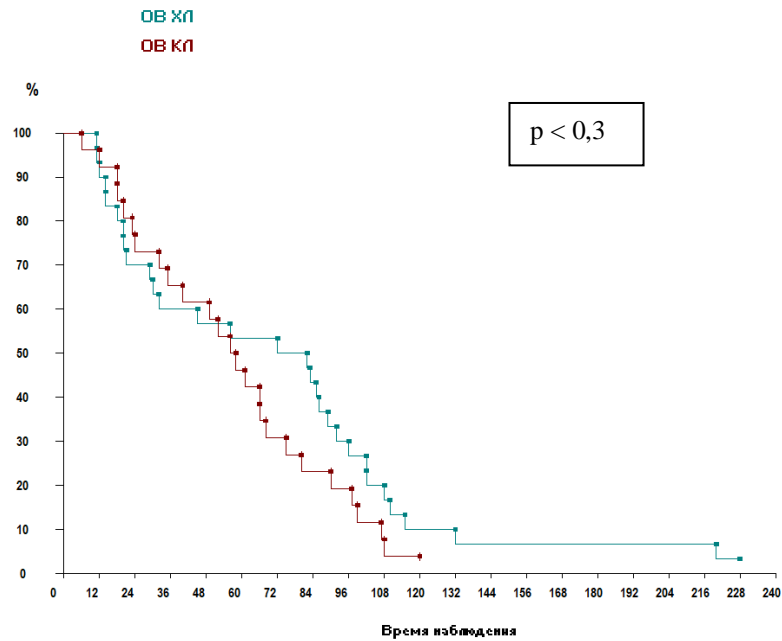


Рисунок 3.24 – Общая выживаемость СМЖ в зависимости объемов лечения (группы хирургического и комбинированного лечения)

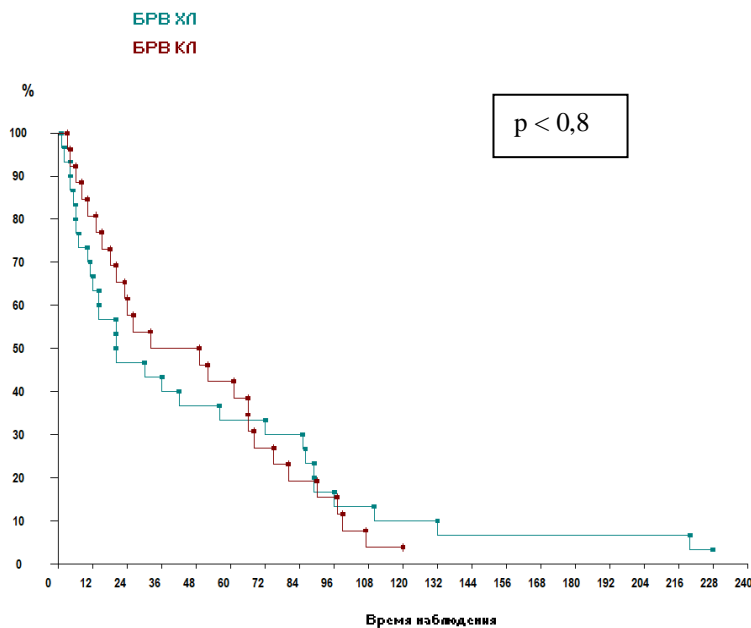


Рисунок 3.25 – Безрецидивная выживаемость СМЖ в зависимости объемов лечения (группы хирургического и комбинированного лечения)

В 9 клинических случаях (16,07%) были выполнены одномоментные реконструктивные операции на молочной железе. Достоверной разницы общей и безрецидивной выживаемости пациенток с и без реконструктивной операции получено не было, $p < 0,8$; $p < 0,3$ (Рисунок 3.32). Пятилетняя общая

выживаемость пациенток с одномоментной реконструкцией молочной железы составила $55,5 \pm 4,5\%$ (медиана выживаемости $66 \pm 15,1$ месяцев), в группе без реконструкции – $48,9 \pm 6,8\%$, медиана выживаемости $56 \pm 7,1$ месяцев.

Пятилетняя безрецидивная выживаемость пациенток с одномоментной реконструкцией молочной железы составила $22,2 \pm 6,7\%$ (медиана выживаемости $20 \pm 12,5$ месяцев), в группе без реконструкции – $40,4 \pm 7,3\%$, медиана выживаемости $32 \pm 7,6$ месяцев (Рисунок 3.26).

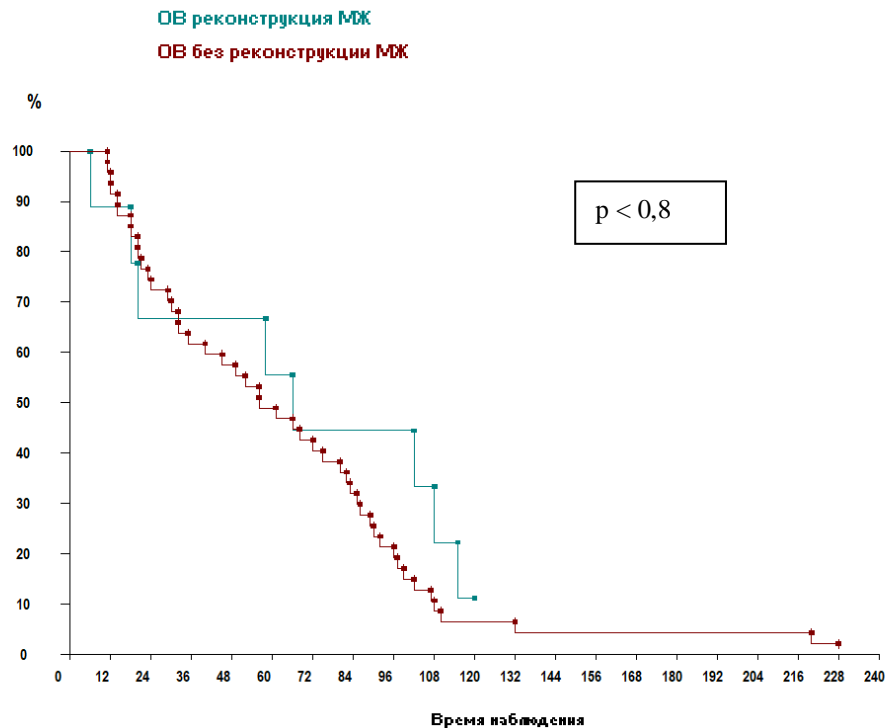


Рисунок 3.26 – Общая выживаемость пациенток в группах с и без реконструкции молочной железы

При анализе выживаемости в зависимости от объемов хирургического лечения (группы органосохраняющих операций и мастэктомий) достоверной разницы общей и безрецидивной выживаемости не получено ($p < 0,5$; $p < 0,4$). ОВ в группе ОСО составила $50 \pm 6,1\%$ (медиана ОВ $58,5 \pm 14,6$ месяцев), в группе МЭ – $49,9 \pm 7,3\%$ (медиана ОВ – $62 \pm 6,4$ месяца). БРВ в группе ОСО составила $38,9 \pm 5,1\%$ (медиана БРВ $42,55 \pm 16,2$ месяцев), в группе МЭ – $36,7 \pm 8,8\%$ (медиана БРВ – $25 \pm 6,3$ месяца).

Лимфаденэктомия выполнялась в 35,7% клинических наблюдений ($n = 20$). Разницы общей и безрецидивной выживаемости в группах с и без лимфаденэктомии не получено. ОВ в группе ЛАЭ составила $44,9 \pm 6,7\%$ (медиана ОВ – $55 \pm 8,8$ месяцев), в группе без ЛАЭ – $52,7 \pm 6,4\%$ (медиана ОВ – $67 \pm 8,6$ месяцев). БРВ в группе ЛАЭ составила $40 \pm 9,6\%$ (медиана БРВ – $40,5 \pm 9,2$ месяцев), в группе без ЛАЭ – $36 \pm 9,6\%$ (медиана БРВ – $20 \pm 9,2$ месяцев).

При оценке выживаемости в зависимости от величины края резекции получены следующие результаты. Выявлена достоверная разница в общей и безрецидивной выживаемости в группах с величиной края резекции до 2,0 см и более или равным 2,0 см ($p < 0,05$; $p < 0,05$). Больные с величиной края резекции 2 и более см показали лучшую выживаемость по сравнению с группой, где край резекции был менее 2 см.

В группе с краем резекции 2 и более см ОВ составила $80 \pm 10,1\%$ (медиана ОВ $97 \pm 37,1$ месяцев); БРВ $60 \pm 8,1\%$ (медиана БРВ – $97 \pm 40,7$). В группе с краем резекции до 2 см ОВ составила $30,8 \pm 4,6\%$ (медиана ОВ $40 \pm 8,1$ месяцев); БРВ $22,8 \pm 3,1$ (медиана БРВ – $13 \pm 9,9$) (Рисунки 3.27, 3.28).

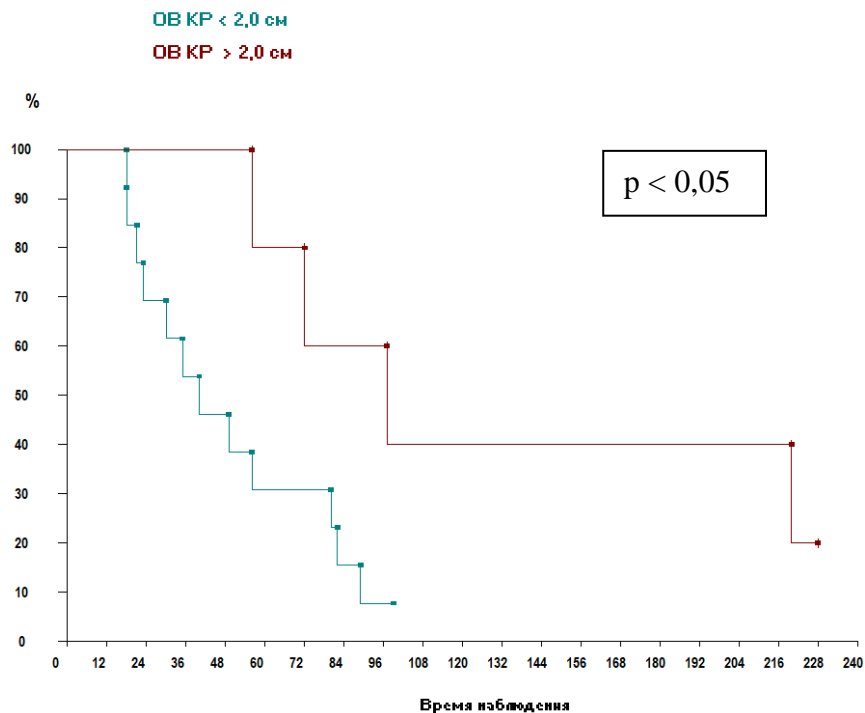


Рисунок 3.27 – Общая выживаемость в зависимости от величины края резекции

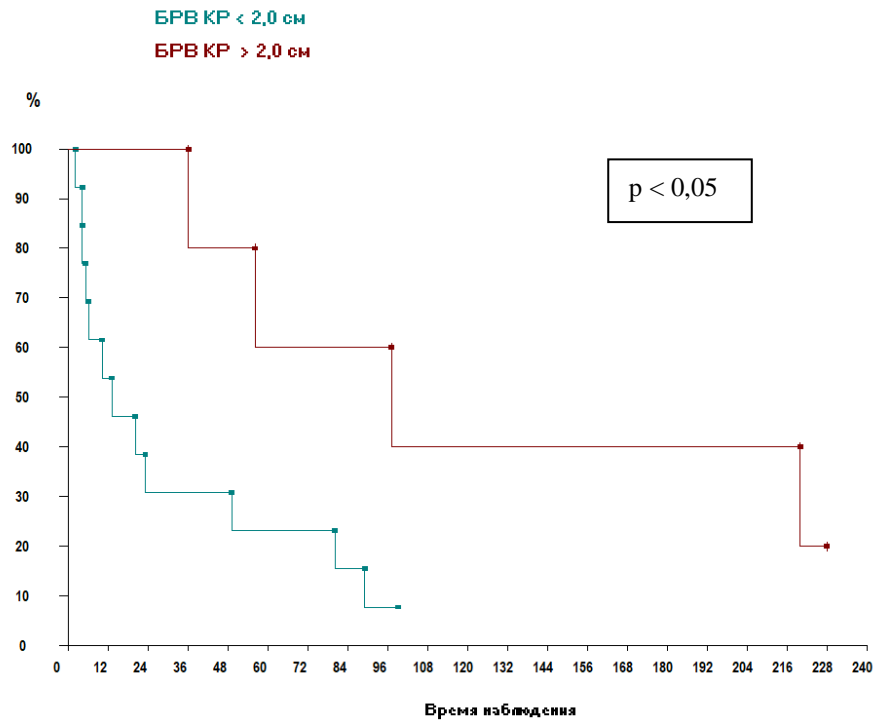


Рисунок 3.28 – Безрецидивная выживаемость в зависимости от величины края резекции

При анализе показателей выживаемости пациентов с высоко и умеренно дифференцированной СМЖ (G1+G2).

Достоверной разницы общей и безрецидивной выживаемости в зависимости от объемов лечения (группы хирургического и комбинированного + комплексного лечения) не выявлено ($p < 0,1$; $p < 0,4$).

Разницы показателей выживаемости в зависимости от объемов хирургического лечения (в группах мастэктомий и органосохраняющих операций) получено не было, ($p < 0,3$; $p < 0,2$).

При анализе показателей выживаемости больных низкодифференцированной СМЖ (G3) получены следующие данные.

Достоверной разницы общей и безрецидивной выживаемости в зависимости от объемов лечения (группы хирургического и комбинированного + комплексного лечения) не выявлено ($p < 0,6$; $p < 0,6$; $p < 0,5$).

Разницы показателей выживаемости в зависимости от объемов хирургического лечения (в группах мастэктомий и органосохраняющих операций) получено не было ($p < 0,4$; $p < 0,3$).

3.4 Многофакторный анализ прогностических факторов болезни у пациенток с саркомой молочной железы

В нашем исследовании прогнозирование течения СМЖ основано на анализе ряда клинико-морфологических признаков опухоли. В последние годы накапливаются все большее число данных о том, что ряд биологических и клинических характеристик опухолевого процесса могут быть использованы для установления прогноза заболевания. Эти данные могут иметь важное значение в улучшении тактики лечения пациентов с СМЖ.

Нами был выполнен многофакторный анализ для изучения вклада отдельного фактора в прогноз СМЖ. Для каждой пациентки определялись значения следующих факторов: возраст, размер опухолевого узла, степень злокачественности опухоли, гистологический фенотип опухоли, объем лечения (только хирургическое лечение или комбинированное лечение, включающее в себя хирургическое лечение и адъювантную химиотерапию или лучевую терапию, или комплексное лечение (операция + химиотерапия + лучевая терапия), объем операций (органосохраняющие операции и мастэктомии), отдельные схемы химиотерапии.

В результате была просчитана информативность всех факторов, оценивающая влияние каждого из них и их коэффициент веса, который дает возможность оценить вероятность появления прогрессирования при СМЖ.

Анализ указанных факторов позволяет с вероятностью 75% предсказать развитие прогрессирования болезни. Применение нашей модели позволило предсказать прогрессирование у 45 пациенток из 56.

Выявлены факторы неблагоприятного прогноза СМЖ и благоприятного прогноза СМЖ. Данные представлены в таблице 3.11. и на рисунке 3.29. Вес фактора неблагоприятного прогноза СМЖ по убыванию: морфологический подтип фибросаркома (0,949), плеоморфная саркома (0,432), ангиосаркома (0,432), химиотерапия по схеме FAC (0,327), монокимиотерапия Доксорубицином (1,046), степень злокачественности опухоли G3 (0,383), объем операции секторальная резекция (0,322) и радикальная резекция (0,555).

Таблица 3.11 – Коэффициент веса наиболее информативных признаков при прогнозе прогрессирования СМЖ

Фактор	Неблагоприятный	KB	Благоприятный	KB
Размер опухоли	T2	0,114	–	–
Степень злокачественности опухоли (G)	G3	0,383	G1	–0,16
			G2	–0,041
Фенотип опухоли	Фибросаркома	0,949	Липосаркома	–0,215
	ПС	0,432	Лейомиосаркома	–1,307
	Ангиосаркома	0,432		
	ЗЛО	0,219		
Объем операции	Радикальная резекция	0,555	Мастэктомия	–0,231
	Секторальная резекция	0,322		
Объем лечения	–	–	Химиотерапия	–0,309
			Адьювантная лучевая терапия	–0,292
Схемы химиотерапии	Монохимиотерапия доксорубицином	1,046	GemTax	–0,205
	ФАС	0,873		

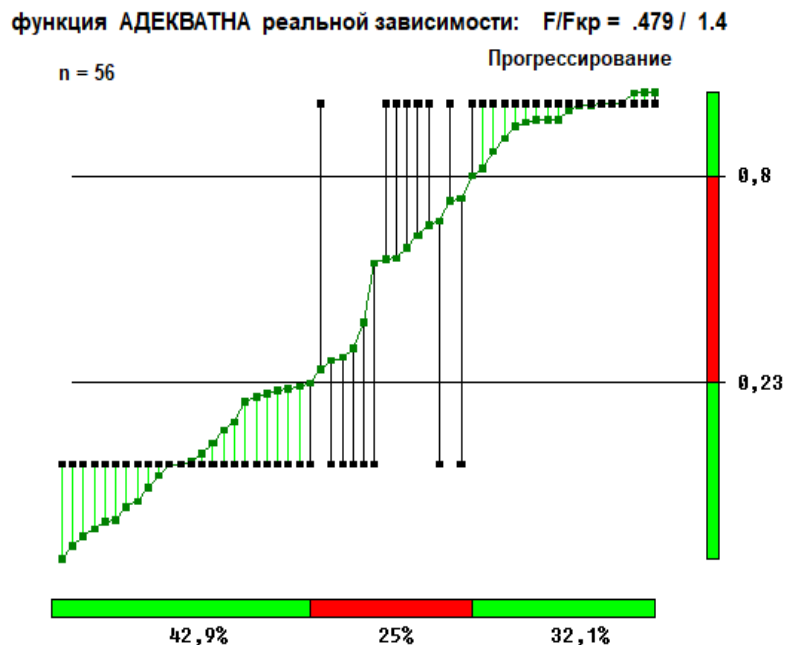


Рисунок 3.29 – График соответствия расчетных прогностических значений по весовой функции регрессионно-факторного анализа и опытных значений по критерию «прогрессирование»

Факторы благоприятного прогноза СМЖ (вес фактора по убыванию): гистологический подтип лейомиосаркома (-1,307), химиотерапия в рамках комбинированного лечения (-0,309), адъювантная лучевая терапия (-0,292), ХТ по схеме GemTax (-0,205), объем операции мастэктомия (-0,231), степень злокачественности опухоли G2 (-0,041), G1(-0,16).

Для решения вопроса об индивидуальном прогнозе проявления прогрессирования пациентов с СМЖ необходимо суммировать коэффициент веса те градаций, которые отвечают на вопросы конкретной больной с учетом знака.

При положительном значении суммы коэффициентов возможно возникновение возврата болезни, а отрицательный результат суммы говорит о благоприятном течении болезни. Таким образом, согласно полученным данным факторами, указывающими на вероятность возникновения я возврата болезни у пациентов с СМЖ являются следующие: наличие низкодифференцированной опухоли, морфологический подтип фибросаркома, плеоморфная саркома, ангиосаркома, химиотерапия по схеме FАС, монокимиотерапия Доксорубицином. объем операции секторальная резекция и радикальная резекция молочной железы.

При анализе совокупности всех признаков одновременно необходимо знать сумму коэффициентов веса, так как даже при условии одного или двух признаков, которые характерны для группы пациентов с возвратом болезни, может нивелировать другими признаками, но с большим весом (отрицательным или положительным).

3.5 Алгоритм лечения сарком молочной железы

Руководствуясь результатами нашего исследования, рекомендуется при оценке тяжести заболевания СМЖ и выборе тактики лечения руководствоваться не только классификацией TNM, но и морфологическим подтипом опухоли. И включить в практические рекомендации гистологический подтип опухоли для оценки прогноза и назначения индивидуального плана лечения. Возможно выполнение органосохранных и реконструктивно-пластических операций на молочной железе при размере опухолевого узла до 5,0 см с соблюдением чистого края резекции, при этом величина края резекции должна быть больше или равна

2,0 см, при этом необходимо проведение адъювантной терапии. Выполнение одномоментных реконструктивно–пластических операций на молочной железе не противопоказано. Комбинированный подход (хирургическое лечение и адъювантная терапия) необходим при лечении сарком высокой степени злокачественности с учетом морфологических и иммуногистохимических характеристик опухоли (Рисунок 3.30).

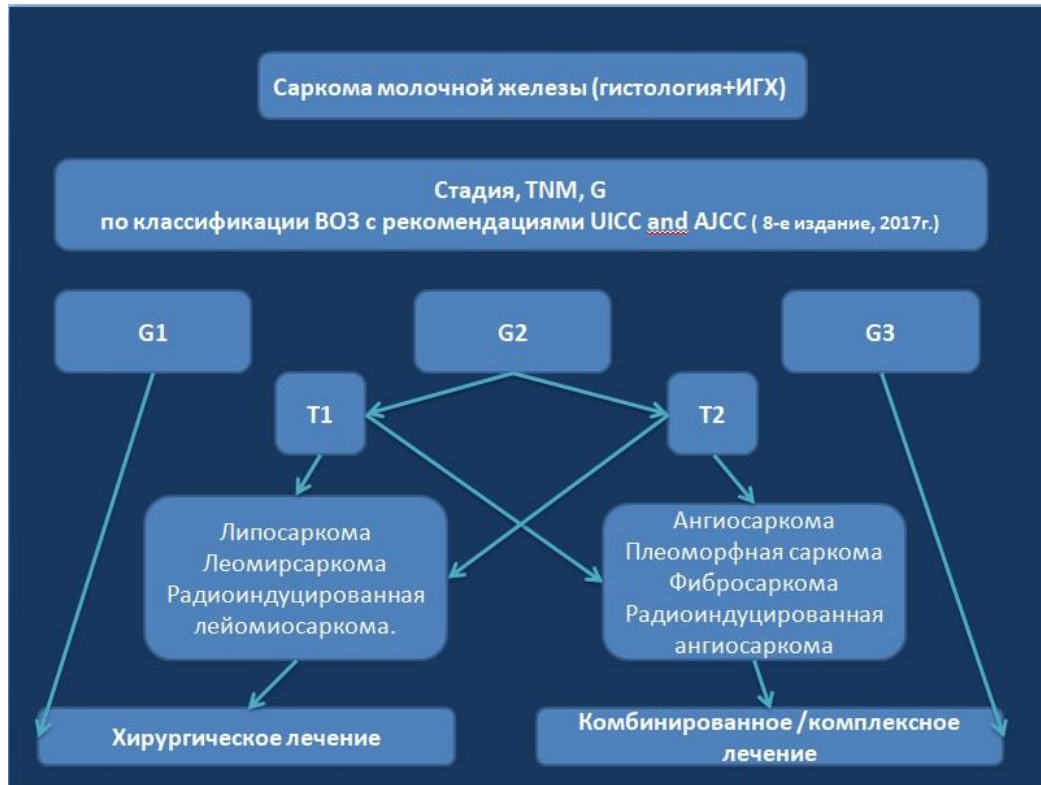

Рисунок 3.30 – Алгоритм лечения сарком молочной железы

ЗАКЛЮЧЕНИЕ

Саркомы молочной железы – гетерогенная группа злокачественных неэпителиальных опухолей, составляющих 1% от общего количества клинических наблюдений ЗНО молочной железы и характеризующихся агрессивным клиническим течением, стремительным прогрессированием заболевания и неблагоприятным прогнозом [1; 2; 8]. Отсутствие широкомасштабных научных исследований обуславливает значительные трудности в выборе наиболее оптимальной тактики лечения этой группы пациентов, а отсутствие четких клинических рекомендаций по лечению больных СМЖ, в свою очередь, лежит в основе высокой их смертности. Очевидной является необходимость разработки четких алгоритмов лечения больных СМЖ. В этой связи целью настоящего диссертационного исследования явилось улучшение результатов лечения и качества жизни пациентов с саркомами молочной железы за счет оптимизации существующих режимов лечения (хирургическое, комбинированное, комплексное лечение).

В основу диссертационной работы положены данные 56 пациенток СМЖ, находившихся на обследовании и лечении в ФГБУ НМИЦ онкологии им. Н. Н. Блохина за период с 2000 по 2017 годы.

В зависимости от выбранной тактики лечения все пациенты были разделены на 2 группы: I группу составили больные, прошедшие только хирургическое лечение (n = 30; 53,57%). II группу составили пациентки, прошедшие комбинированное или комплексное лечение (IIА – хирургическое и адъювантное лекарственное лечение (n = 21; 37,5%), IIВ – хирургическое и адъювантное лучевое лечение (n = 1; 1,78%), IIС – комплексное лечение по поводу СМЖ (n = 4; 7,14%).

При оценке результатов лечения в зависимости от степени дифференцировки опухоли выделялись следующие группы: I группа – 17 (30,4%) пациенток со степенью злокачественности опухоли G1 и G2, из них 5 (8,92%) пациенток со степенью злокачественности опухоли G1 и 12 (21,4%) пациенток со степенью злокачественности опухоли G2); II группа – 39 (69,6%) пациенток со

степенью злокачественности опухоли G3 и Gx, из них 34 (60,7%) пациенток со степенью злокачественности опухоли G3, 5 (8,9%) пациенток со степенью злокачественности опухоли Gx.

При оценке результатов лечения в зависимости от морфологического фенотипа опухоли выделялись следующие группы: I группа – 21 (37,5%) пациентка с плеоморфной саркомой молочной железы; II группа – 15 (26,8%) пациенток с злокачественной листовидной опухолью молочной железы с дифференцировкой в СМЖ, из них 6 (10,7%) с дифференцировкой в фибросаркому, 4 (7,1%) с дифференцировкой в плеоморфную саркому, 4 (7,1%) с дифференцировкой в липосаркому, 1 (1,8%) – в лейомиосаркому; III группа – 20 (35,7%) пациенток с редкими видами СМЖ. Из них 6 (10,7%) пациенток с ангиосаркомой, 6 (10,7%) с липосаркомой, 3 (5,4%) – фибросаркомой, 1 (1,8%) – рабдомиосаркомой, 1 (1,8%) – лейомиосаркомой, 3 (5,4%) с радиоиндуцированной СМЖ (из них 2 (3,6%) с радиоиндуцированной лейомиосаркомой, 1 (1,8%) – радиоиндуцированной ангиосаркомой). Все группы пациенток сопоставимы по возрасту и стадии заболевания и изучены в сравнительном аспекте. В рамках настоящего диссертационного исследования были изучены алгоритмы лечения СМЖ и их отдаленные результаты.

Известно, что большая часть СМЖ диагностируется в возрасте от 50 до 60 лет [15; 23]. В настоящее исследование, как и в большинство аналогичных зарубежных работ, посвященных оптимизации алгоритмов лечения СМЖ, были включены пациентки, чей средний возраст составил $49,6 \pm 2$ лет, в большинстве клинических наблюдений (а именно в 76,78%) диагноз был установлен в трудоспособном возрасте от 18 до 60 лет [4; 5; 6; 7; 8].

Стадия заболевания определялась по классификации Американского объединенного комитета по раку для сарком мягких тканей – AJCC–7. Стадия I A отмечена у 3 (5,6%) пациентов. Стадия I B – у 2 (3,6%) пациентов. Стадия II A отмечена у 5 (8,9%) пациентов; Стадия II B отмечена у 7 (12,5%) пациентов; Стадия III A отмечена у 19 (33,9%) пациентов; Стадия III B отмечена у 12 (21,4%) пациентов.

Установлена достоверная разница общей и безрецидивной выживаемости в зависимости от степени злокачественности опухоли в группах G1+G2 и G3+Gx ($p < 0,005$), а также в зависимости от фенотипа опухоли ($p < 0,05$). Согласно полученным нами данным, уровень общей 5-летней выживаемости в группах G1+G2 и G3+Gx составил 76,4% и 38,3%, безрецидивной – 64,6% и 25,6% соответственно. Столь высокие показатели выживаемости в нашей работе обусловлены, вероятно тем, что всем пациенткам, подверженным хирургическому лечению, включенным в настоящее исследование были выполнены операции с соблюдением негативного края резекции. При анализе выживаемости больных СМЖ в зависимости от фенотипа опухоли нами были получены следующие результаты: пятилетняя общая выживаемость пациенток с плеоморфной СМЖ составила 23,7%, с ЗЛО – 62,3%, в группе редких форм СМЖ (ангиосаркома, фибросаркома, лейомиосаркома, РИС, рабдомиосаркома, липосаркома) – 68,4%. Безрецидивная выживаемость пациенток с плеоморфной саркомой молочной железы составила 18,8%, ЗЛО – 43,5%, в группе редких форм СМЖ – 52,6%, что коррелирует с данными о выживаемости пациентов с СМЖ, фигурирующими в мировой литературе. Дальнейший анализ выживаемости больных СМЖ в зависимости от применяемых методов лечения продемонстрировал отсутствие достоверных различий в уровне общей и безрецидивной выживаемости в группе больных, прошедших только хирургическое лечение и группе пациентов, прошедших комбинированное или комплексное лечение им ($p > 0,3$), что, вероятно, обусловлено, небольшим числом соответствующих клинических наблюдений в исследуемой выборке.

У 27 (48,2%) пациенток выявлено прогрессирование заболевания в сроки от 1 до 89 месяцев после завершения лечения. Рецидивы заболевания были отмечены в 15 случаях (26,8%), отдаленные метастазы – в 19 случаях (33,9%). В 7 (15,2%) случаях наблюдалось прогрессирование в виде появления и локального рецидива и отдаленных метастазов.

При анализе риска прогрессирования заболевания в зависимости от степени дифференцировки опухоли было установлено, что в группе G1+G2 дальнейшее

развитие болезни наблюдалось у 23,5% больных в сроки от 7 до 89 месяцев, в то время как в группе пациенток G3+Gx – в 58,9% в сроки от 1 до 72 месяцев. Преобладание частоты прогрессирования в группе больных G3+Gx, на наш взгляд, обусловлено, в первую очередь, агрессивностью течения низкодифференцированных сарком. Согласно полученным нами данным, если прогрессирование заболевания наблюдалось в течение первых 30 месяцев после проведения первичного лечения, превалирующее большинство пациенток погибало в течении 2 лет с момента развития метастазов (наиболее частая их локализация – легкие, печень, кости. Эти данные полностью коррелируют с данными мировой литературы [15; 16; 24].

В ходе нашего исследования выявлены следующие показатели частоты прогрессирования СМЖ в зависимости от гистологического подтипа саркомы: в группе плеоморфной саркомы – 71,4% в сроки от 1 до 72 месяцев, ЗЛО – в 40% клинических наблюдений в сроки от 4 до 10 месяцев, в группе редких СМЖ – 30% в сроки от 6 до 89 месяцев.

Дальнейший анализ риска прогрессирования в зависимости от проведенного лечения продемонстрировал следующее: в группе пациентов, подверженных только хирургическому лечению прогрессирование заболевания наблюдалось в 63,3% в сроки от 1 до 89 месяцев, а группе больных, прошедших комбинированное или комплексное лечение – 30,8% в сроки от 8 до 20 месяцев, что, вероятно, обусловлено тем, что химиотерапия и/или лучевая терапия проводились пациентам при низкодифференцированных саркомах и размерах опухоли более 5 см.

Проводя анализ данных частоты прогрессирования СМЖ в зависимости от степени дифференцировки опухоли и объемов проводимого лечения установлено, что среди больных со степенью дифференцировки опухоли G1 подверженных только хирургическому лечению частота прогрессирования составляет 25%, в то время как при опухолях G3 этот показатель достигает 83,3% – различия статистически значимы, $p < 0,02$. Достоверных различий в частоте прогрессирования пациентов в группах хирургического и комбинированного

лечения высокодифференцированных СМЖ не выявлено ($p < 0,6$). Таким образом, комбинированное лечение (операция и нео-/адьювантная химиотерапия или адьювантная лучевая терапия) целесообразно рекомендовать при лечении низкодифференцированных СМЖ, в то время как только хирургическое лечение показано при высокодифференцированных СМЖ.

Установлена взаимосвязь между сроками появления локальных рецидивов и величиной краев резекции – увеличение величины края резекции напрямую коррелирует с временем до прогрессирования заболевания. При величине края резекции менее 1,0 см во всех исследуемых нами клинических наблюдениях выявлено прогрессирование заболевания в виде появления локального рецидива в сроки до 2 до 13 месяцев, при чем вместе с локальным рецидивом у большинства больных выявлены и отдаленные метастазы, в то время как, при соблюдении края резекции 2,0 см прогрессирования в виде локального рецидива не наблюдалось. Таким образом, можно сделать вывод, что при выполнении органосохранных операций необходимо соблюдение края резекции более или равного 2 см, а при отсутствии возможности соблюдения «негативного» края в размере 2 см, должна быть выполнена мастэктомия. Согласно полученным нами данным, выполнение лимфаденэктомии не показано, так как данный объем хирургического лечения не влияет ни на сроки и частоту прогрессирования заболевания, ни на общую и безрецидивную выживаемость. Имеющиеся в зарубежных источниках данные аналогичны – опухолевое поражение лимфатических узлов у больных СМЖ встречается крайне редко, исключением могут являться карциносаркома и диссеминированная стадия заболевания, в связи с чем зарубежные авторы рекомендуют выполнение БСУ при наличии увеличенных регионарных лимфоузлов [15; 16; 17].

В ходе данного диссертационного исследования нами были выявлены следующие факторы прогноза риска прогрессирования: степень дифференцировки опухоли G3, гистологические подтипы фибросаркома, плеоморфная саркома, ангиосаркома, выполнение органосохраняющей операции в объеме радикальной резекции и секторальной резекции молочной железы,

монокимиотерапия Доксорубицином, ПХТ по схеме FАС. Мировые исследования последних лет продемонстрировали схожие данные: в начале 2021 г. Lee и соавт. провели анализ, согласно которому на прогноз заболевания при СМЖ существенное влияние оказывает вид лечения и возраст больных, а факторами, улучшающими прогноз, признаны высокая дифференцировка опухоли, малый ее размер (T1), отсутствие отдаленных метастазов, комбинированное лечение [23].

Таким образом, суммируя вышеизложенное следует отметить, что исследование и выбор наиболее оптимальных алгоритмов лечения больных саркомой молочной железы является весьма перспективным направлением современной онкологии, требующим дальнейшего накопления клинического материала, включение в исследование большего числа больных СМЖ различных гистологических подтипов, изучения влияния лучевой терапии на выживаемость и прогноз, а так же изучения влияния различных схем лекарственного лечения на эти показатели при различных фенотипах СМЖ с целью выбора наиболее оптимальных из них.

ВЫВОДЫ

1. Общая и безрецидивная выживаемость больных саркомой молочной железы статистически значимо зависят от фенотипа ($p < 0,05$) и степени злокачественности ($p < 0,005$) опухоли. Общая 5-летняя выживаемость пациентов с опухолями G1-G2 составляет 76,4%, безрецидивная – 64,6%, с опухолями G3-Gx – только 38,3% и 25,6%. Аналогичные показатели больных плеоморфной СМЖ соответственно составляют 23,7% и 18,8%, злокачественной листовидной опухолью с дифференцировкой в саркому – 62,3% и 43,5%, редкими формами СМЖ (ангиосаркома, фибросаркома, лейомиосаркома, РИС, рабдомиосаркома, липосаркома) – 68,4% и 52,6%.

2. Частота прогрессирования СМЖ у больных опухолями G1-G2 составляет 23,5% в среднем через $28 \pm 40,8$ месяцев после окончания лечения. При опухолях G3-Gx частота прогрессирования достигает 58,9% в среднем через $16,8 \pm 16,6$ месяцев после окончания лечения. Плеоморфная саркома молочной железы прогрессирует в 71,4% случаев, злокачественная листовидная опухоль – в 40% случаев, редкие формы СМЖ – в 30%. Частота прогрессирования СМЖ после только хирургического лечения составила 63,3%, после комбинированного и комплексного лечения – 31,8% и 25% соответственно.

3. Комбинированное лечение (операция и нео-/адьювантная химиотерапия или адьювантная лучевая терапия) целесообразно рекомендовать при лечении низкодифференцированных СМЖ, в то время как только хирургическое лечение показано при высокодифференцированных СМЖ.

4. Лимфаденэктомия не оказывает влияния ни на прогрессирование болезни, ни на выживаемость пациентов. У больных, перенесших органосохраняющее хирургическое лечение СМЖ, эти показатели напрямую статистически значимо зависят от величины края резекции. Фактором благоприятного течения СМЖ является соблюдение «чистого» края

резекции 2 см и более, при отсутствии таковой необходимо выполнение мастэктомии. Таким пациентам можно проводить реконструктивно-пластические операции.

5. Факторами риска прогрессирования СМЖ являются высокая степень злокачественности (G3), такой фенотип опухоли как плеоморфная саркома, фибросаркома, ангиосарком, выполнение органосохраняющей операции в объеме радикальной или секторальной резекции молочной железы.

6. Разработанный в данном исследовании алгоритм лечения пациентов с саркомой молочной железы учитывает основные клинико-морфологические характеристики опухоли и является эффективным инструментом персонифицированного выбора тактики лечения.

СПИСОК СОКРАЩЕНИЙ И УСЛОВНЫХ ОБОЗНАЧЕНИЙ

АJCC	— Американский объединенный комитет по раку
БРВ	— безрецидивная выживаемость
БСЛУ	— биопсия сторожевого лимфатического узла
ВБП	— выживаемость без прогрессирования
ВОЗ	— всемирная организация здравоохранения
ВСМЖ	— вторичная саркома молочной железы
ДЛТ	— дистанционная лучевая терапия
ЗЛО	— злокачественная листовидная опухоль
ЛАЭ	— лимфаденэктомия
ЛТ	— лучевая терапия
МЭ	— мастэктомия
ОВ	— общая выживаемость
ОСО	— органосохраняющие операции
ПСМЖ	— первичная саркома молочной железы
ПС	— плеоморфная саркома
ПХТ	— полихимиотерапия
РГС	— резекция грудной стенки
РИС	— радиоиндуцированная саркома
РМЖ	— рак молочной железы
РМЭ	— радикальная мастэктомия
РОД	— разовая очаговая доза
РР	— радикальная резекция
СМЖ	— саркома молочной железы
СОД	— суммарная очаговая доза
SEER	— The Surveillance, Epidemiology, and End Results Program
СР	— секторальная резекция
ХТ	— химиотерапия

СПИСОК ЛИТЕРАТУРЫ

1. May, D.S. The incidence of sarcomas of the breast among women in the United States, 1973-1986 / D.S. May, N.E. Stroup // *Plastic and Reconstructive Surgery*. — 1991. — Vol. 87. — P. 193-194.
2. Yin, M. Primary female breast sarcoma: clinicopathological features, treatment and prognosis / M. Yin, H.B. Mackley, J.J. Drabick, H.A. Harvey // *Scientific Reports*. — 2016. — Vol. 6. — Article ID 31497. — DOI 10.1038/srep31497
3. Zelek, L. Prognostic factors in primary breast sarcomas: a series of patients with long-term follow-up / L. Zelek, A. Llombart-Cussac, P. Terrier [et al.] // *Journal of Clinical Oncology*. — 2003. — Vol. 21. — P. 2583-2588. — DOI 10.1200/JCO.2003.06.080
4. Terrier, P. Primary breast sarcoma: a review of 33 cases with immunohistochemistry and prognostic factors / P. Terrier, M.J. Terrier-Lacombe, H. Mouriessse [et al.] // *Breast Cancer Research and Treatment*. — 1989. — Vol. 13. — P. 39-48.
5. Adem, C. Primary breast sarcoma: clinicopathologic series from the Mayo Clinic and review of the literature / C. Adem, C. Reynolds, J.N. Ingle, A.G. Nascimento // *British Journal of Cancer*. — 2004. — Vol. 91. — P. 237-241. — DOI /10.1038/sj.bjc.6601920
6. McGowan, T.S. An analysis of 78 breast sarcoma patients without distant metastases at presentation / T.S. McGowan, B.J. Cummings, B. O'Sullivan [et al.] // *International Journal of Radiation Biology, Biology, Physics*. — 2000. — Vol. 46. — P. 383-390.
7. Lahat, G. Sarcomas of the breast / G. Lahat [et al.] // *Expert Review of Anticancer Therapy*. — 2012. — Vol. 12. — P. 1045-1051. — DOI 10.1586/era.12.82
8. Kattan, M.W. Postoperative nomogram for 12-year sarcoma-specific death / M.W. Kattan, D.H. Leung, M.F. Brennan // *Journal of Clinical Oncology*. — 2002. — Vol. 20. — P. 791-796.
9. Soft tissue and visceral sarcomas: ESMO Clinical Practice Guidelines for diagnosis, treatment and follow-up / Group E. S. E. S. N. W. — DOI

10.1093/annonc/mdu254 // *Annals of Oncology*. — 2014. — Vol. 25, suppl. 3. — P. iii102-iii112.

10. Soft Tissue Sarcoma. Version 2.2016 / Network N. C. C. — URL: http://www.nccn.org/professionals/physician_gls/pdf/sarcoma.pdf (date of access: 19.02.2016).

11. Gutman, H. Sarcoma of the breast: implications for extent of therapy. The M.D. Anderson experience / H. Gutman, R.E. Pollock, M.I. Ross [et al.] // *Surgery*. — 1994. — Vol. 116. — P. 505-509.

12. Blanchard, D.K. Primary nonphyllodes breast sarcomas / D.K. Blanchard, C.A. Reynolds, C.S. Grant, J.H. Donohue // *The American Journal of Surgery*. — 2003. — Vol. 186. — P. 359-361.

13. Moore, M.P. Breast sarcoma / M.P. Moore, D.W. Kinne // *Surgical Clinics of North America*. — 1996. — Vol. 76. — P. 383-392. — DOI 10.1016/S0039-6109(05)70445-X

14. Nizri, E. Optimal management of sarcomas of the breast: an update / E. Nizri, O. Merimsky, G. Lahat // *Expert Review of Anticancer Therapy*. — 2014. — Vol. 14, N 6. — P. 705-710. — DOI 10.1586/14737140.2014.895667

15. Al-Benna, S. Diagnosis and management of primary breast sarcoma / S. Al-Benna, K. Poggemann, H.U. Steinau, L. Steinstraesser // *Breast Cancer Research and Treatment*. — 2010. — Vol. 122, N 3. — P. 619-626.

16. Li, N. Breast sarcoma. A case report and review of literature / N. Li, M.T. Cusido, B. Navarro [et al.] // *International Journal of Case Reports*. — 2016. — Vol. 24. — P. 203-205.

17. Wang, F. Comparison of the clinical and prognostic features of primary breast sarcomas and malignant phyllodes tumor / F. Wang, Y. Jia, Z. Tong // *Japanese Journal Clinical Oncology*. — 2015. — Vol. 45. — P. 146-152.

18. Lee, J.S. Sarcoma of the breast: clinical characteristics and outcomes of 991 patients from the National Cancer Database Hindawi / J.S. Lee, K. Yoon, M. Onyshchenko // *Sarcoma*. — 2021. — Vol. 2021. — Article ID 8828158. — 7 p. — DOI 10.1155/2021/882815

19. Hefny, A.F. Stromal sarcoma of the breast: a case report / A.F. Hefny, O. Masoud, S. Bashir [et al.] // *Asian Journal of Surgery*. — 2004. — Vol. 27. — P. 339-341.

20. Holm, M. Primary breast sarcoma: a retrospective study over 35 years from a single institution / M. Holm [et al.] // *Acta Oncologica*. — 2016. — Vol. 55. — P. 584-590.

21. Surov, A. Primary breast sarcoma: prevalence, clinical signs, and radiological features / A. Surov, H.-J. Holzhausen, K. Ruschke, R.P. Spielmann // *Acta Radiologica*. — 2011. — Vol. 52. — P. 597-601.

22. Chugh, R. Breast sarcoma: treatment / R. Chugh [et al.]. — Waltham: UpToDate, 2016. — URL: <http://www.uptodate.com/contents/breast-sarcoma-treatment>.

23. Hsu, C. Management of breast sarcoma / C. Hsu, S.A. McCloskey, P.F. Peddi // *Surgical Clinics of North America*. — 2016. — Vol. 96. — P. 1047-1058.

24. Harris, J.R. Diseases of the Breast / J.R. Harris, M.E. Lippman, M. Morrow; eds. C.K. Osborne. — 4th ed. — Philadelphia: Lippincott Williams and Wilkins, 2010. — P. 800-802.

25. Testori, A. Huge malignant phyllodes breast tumor: a real entity in a new era of early breast cancer / A. Testori [et al.] // *World J. Surg. Oncol*. — 2015. — Vol. 13. — P. 81.

26. Trent, I.J. 2nd. Primary soft tissue sarcoma of the breast / I.J. Trent 2nd, R.S. Benjamin, V. Valero // *Curr. Treat Options Oncol*. — 2001. — Vol. 2. — P. 169-176.

27. Monroe, A. T. Angiosarcoma after breast-conserving therapy / A.T. Monroe, S.J. Feigenberg, N.P. Mendenhall // *Cancer*. — 2003. — Vol. 97, N 8. — P. 1832-1840.

28. Sheth, G.R. Radiation-induced sarcoma of the breast: a systematic review / G.R. Sheth, L.D. Cranmer, B.D. Smith [et al.] // *Oncologist*. — 2012. — Vol. 17, N 3. — P. 405-418.

29. Torres, K.E. Long-term outcomes in patients with radiation-associated angiosarcomas of the breast following surgery and radiotherapy for breast cancer

/ K.E. Torres, V. Ravi, K. Kin [et al.] // *Annals of Surgical Oncology*. — 2013. — Vol. 20, N 4. — P. 1267-1274.

30. West, J.G. Risk of angiosarcoma following breast conservation: a clinical alert / J.G. West, A. Qureshi, J.E. West [et al.] // *Breast J.* — 2005. — Vol. 11, N 2. — P. 115-123.

31. Huang, J. Increased risk of soft tissue sarcoma after radiotherapy in women with breast carcinoma / J. Huang, W.J. Mackillop // *Cancer*. — 2001. — Vol. 92, N 1. — P. 172-180.

32. Jallali, N. Surgical management of radiation-induced angiosarcoma after breast conservation therapy / N. Jallali, S. James, A. Searle [et al.] // *The American Journal of Surgery*. — 2012. — Vol. 203, N 2. — P. 156-161.

33. Lindet, C. Localised angiosarcomas: the identification of prognostic factors and analysis of treatment impact. A retrospective analysis from the French Sarcoma Group (GSF/GETO) / C. Lindet, A. Neuville, N. Penel [et al.] // *European Journal of Cancer*. — 2013. — Vol. 49, N 2. — P. 369-376.

34. Alvarado-Miranda, A. Thalidomide combined with neoadjuvant chemotherapy in angiosarcoma of the breast with complete pathologic response: case report and review of literature / A. Alvarado-Miranda, L. Bacon-Fonseca, F. Ulises Lara-Medina [et al.] // *Breast Care*. — 2013. — Vol. 8, N 1. — P. 74-76.

35. Oxenberg, J. Neoadjuvant chemotherapy for primary cutaneous/soft tissue angiosarcoma: determining tumor behavior prior to surgical resection / J. Oxenberg, N.I. Khushalani, K.E. Salerno [et al.] // *Journal of Surgical Oncology*. — 2015. — Vol. 111, N 7. — P. 829-833.

36. Quadros, C.A. Good outcome after neoadjuvant chemotherapy and extended surgical resection for a large radiation-induced high-grade breast sarcoma / C.A. Quadros, A. Vasconcelos, R. Andrade [et al.] // *Int. Semin. Surg. Oncol.* — 2006. — Vol. 3. — P. 18.

37. Young, R. J. Angiosarcoma / R.J. Young, N.J. Brown, M.W. Reed [et al.] // *Lancet Oncology*. — 2010. — Vol. 11, N 10. — P. 983-991.

38. Zemanova, M. Clinical management of secondary angiosarcoma after breast conservation therapy / M. Zemanova, K. Machalekova, M. Sandorova [et al.] // Reports of Practical Oncology and Radiotherapy. — 2014. — Vol. 19, N 1. — P. 37-46.

39. Styring, E. Changing clinical presentation of angiosarcomas after breast cancer: from late tumors in edematous arms to earlier tumors on the thoracic wall / E. Styring, J. Fernebro, P.E. Jonsson [et al.] // Breast Cancer Research and Treatment. — 2010. — Vol. 122, N 3. — P. 883-887.

40. Seinen, J.M. Radiation-associated angiosarcoma after breast cancer: high recurrence rate and poor survival despite surgical treatment with R0 resection / J.M. Seinen, E. Styring, V. Verstappen [et al.] // Annals of Surgical Oncology. — 2012. — Vol. 19, N 8. — P. 2700-2706.

41. Cohen-Hallaleh, R.B. Radiation induced angiosarcoma of the breast: outcomes from a retrospective case series / R.B. Cohen-Hallaleh, H.G. Smith, R.C. Smith [et al.] // Clin. Sarcoma Res. — 2017. — Vol. 7. — P. 20.

42. Shah, S. Radiation-associated angiosarcoma of the breast: clinical and pathologic features / S. Shah, M. Rosa // Archives of Pathology & Laboratory Medicine. — 2016. — Vol. 140, N 5. — P. 477-481.

43. Billings, S.D. Cutaneous angiosarcoma following breast-conserving surgery and radiation: an analysis of 27 cases / S.D. Billings, J.K. Mc Kenney, A.L. Folpe [et al.] // The American Journal of Surgical Pathology. — 2004. — Vol. 28, N 6. — P. 781-788.

44. Brenn, T. Radiation-associated cutaneous atypical vascular lesions and angiosarcoma: clinicopathologic analysis of 42 cases / T. Brenn, C.D. Fletcher // The American Journal of Surgical Pathology. — 2005. — Vol. 29, N 8. — P. 983-996.

45. Lindford, A. Surgical management of radiation-associated cutaneous breast angiosarcoma / A. Lindford, T. Bohling, L. Vaalavirta [et al.] // Journal of Plastic, Reconstructive and Aesthetic Surgery. — 2011. — Vol. 64, N 8. — P. 1036-1042.

46. Depla, A.L. Treatment and prognostic factors of radiation-associated angiosarcoma (RAAS) after primary breast cancer: a systematic review / A.L. Depla,

C.H. Scharloo-Karels, M.A. de Jong [et al.] // *European Journal of Cancer*. — 2014. — Vol. 50, N 10. — P. 1779-1788.

47. Kollar, A. Pazopanib in advanced vascular sarcomas: an EORTC Soft Tissue and Bone Sarcoma Group (STBSG) retrospective analysis / A. Kollar, R.L. Jones, S. Stacchiotti [et al.] // *Acta Oncologica*. — 2017. — Vol. 56, N 1. — P. 88-92.

48. Erel, E. Management of radiation-induced sarcomas in a tertiary referral centre: a review of 25 cases / E. Erel, E. Vlachou, M. Athanasiadou [et al.] // *Breast*. — 2010. — Vol. 19. — P. 424-427.

49. Thijssens, K.M. Radiation-induced sarcoma: a challenge for the surgeon / K.M. Thijssens, R.J. van Ginkel, A.J. Suurmeijer [et al.] // *Annals of Surgical Oncology*. — 2005. — Vol. 12. — P. 237-245.

50. Rosen, P.P. Mammary angiosarcoma. The prognostic significance of tumor differentiation / P.P. Rosen, M. Kimmel, D. Ernsberger // *Cancer*. — 1988. — Vol. 62. — P. 2145-2151.

51. Barrow, B.J. Role of radiotherapy in sarcoma of the breast — a retrospective review of the M.D. Anderson experience / B.J. Barrow, N.A. Janjan, H. Gutman [et al.] // *Radiother. Oncol.* — 1999. — Vol. 52. — P. 173-178.

52. Gladdy, R.A. Do radiation-associated soft tissue sarcomas have the same prognosis as sporadic soft tissue sarcomas? / R.A. Gladdy, L.X. Qin, N. Moraco [et al.] // *Journal of Clinical Oncology*. — 2010. — Vol. 28. — P. 2064-2069.

53. Nakamura, R. Angiosarcoma arising in the breast following breast conserving surgery with radiation for breast carcinoma / R. Nakamura, T. Nagashima, M. Sakakibara [et al.] // *Breast Cancer*. — 2007. — Vol. 14. — P. 245-249.

54. Lagrange, J.L. Sarcoma after radiation therapy: Retrospective multiinstitutional study of 80 histologically confirmed cases. Radiation Therapist and Pathologist Groups of the Fédération Nationale des Centres de Lutte Contre le Cancer / J.L. Lagrange, A. Ramaioli, M.C. Chateau [et al.] // *Radiology*. — 2000. — Vol. 216. — P. 197-205.

55. De Smet, S. Radiation-induced sarcoma: analysis of 46 cases / S. De Smet, L. Vandermeeren, M.R. Christiaens [et al.] // *Acta Chir. Belg.* — 2008. — Vol. 108. — P. 574-579.

56. Marchal, C. Nine breast angiosarcomas after conservative treatment for breast carcinoma: a survey from French Comprehensive Cancer Centers / C. Marchal, B. Weber, B. de Lafontan [et al.] // *International Journal of Radiation Biology, Biology, Physics.* — 1999. — Vol. 44. — P. 113-119.

57. Brady, M.S. Radiation associated sarcoma of bone and soft tissue / M.S. Brady, J.J. Gaynor, M.F. Brennan // *Arch. Surg.* — 1992. — Vol. 127. — P. 1379-1385.

58. Kuten, A. Postirradiation soft tissue sarcoma occurring in breast cancer patients: report of seven cases and results of combination chemotherapy / A. Kuten, D. Sapir, Y. Cohen [et al.] // *Journal of Surgical Oncology.* — 1985. — Vol. 28. — P. 168-171.

59. Feigenberg, S.J. Angiosarcoma after breast-conserving therapy: Experience with hyperfractionated radiotherapy / S.J. Feigenberg, N.P. Mendenhall, J.D. Reith [et al.] // *International Journal of Radiation Oncology, Biology, Physics.* — 2002. — Vol. 52. — P. 620-626.

60. Gortzak, E. A randomised phase II study on neo-adjuvant chemotherapy for «high-risk» adult soft-tissue sarcoma / E. Gortzak, A. Azzarelli, Buesa J. [et al.] // *European Journal of Cancer.* — 2001. — Vol. 37. — P. 1096-1103.

61. Neuhaus, S.J. Treatment and outcome of radiation-induced soft-tissue sarcomas at a special institution / S.J. Neuhaus, N. Pinnock, V. Giblin [et al.] // *European Journal of Surgical Oncology.* — 2009. — Vol. 35. — P. 654-659.

62. Sherman, K.L. Examination of national lymph node evaluation practices for adult extremity soft tissue sarcoma / K.L. Sherman, C.V. Kinnier, D.A. Farina [et al.] // *Journal of Surgical Oncology.* — 2014. — Vol. 110, N 6. — P. 682-688.

63. Bjerkehagen, B. Radiation-induced sarcoma: 25-year experience from the Norwegian Radium Hospital / B. Bjerkehagen, S. Smeland, L. Walberg [et al.] // *Acta Oncologica.* — 2008. — Vol. 47. — P. 1475-1482.

64. Plotti, F. An unusual case of secondary fibrosarcoma after treatment for breast cancer / F. Plotti, V. Di Donato, M.A. Zullo [et al.] // *Gynecologic Oncology*. — 2006. — Vol. 103. — P. 1133-1136.

65. Borman, H. Fibrosarcoma following radiotherapy for breast carcinoma: a case report and review of the literature / H. Borman, T. Safak, D. Ertoy // *Annals of Plastic Surgery*. — 1998. — Vol. 41. — P. 201-204.

66. Rao, J. Cutaneous angiosarcoma as a delayed complication of radiation therapy for carcinoma of the breast / J. Rao, J.G. Dekoven, J.D. Beatty [et al.] // *Journal of the American Academy of Dermatology*. — 2003. — Vol. 49. — P. 532-538.

67. Fant, J. Angiosarcoma of the breast: Mammographic, clinical, and pathologic correlation / J. Fant, M. Grant, S. May [et al.] // *Breast J.* — 2003. — Vol. 9. — P. 252-253.

68. Mermershtain, W. Cutaneous angiosarcoma of breast after lumpectomy, axillary lymph node dissection, and radiotherapy for primary breast carcinoma: case report and review of the literature / W. Mermershtain, A.D. Cohen, M. Koretz [et al.] // *American Journal of Clinical Oncology*. — 2002. — Vol. 25. — P. 597-598.

69. Wijnmaalen, A. Angiosarcoma of the breast following lumpectomy, axillary lymph node dissection, and radiotherapy for primary breast cancer: three case reports and a review of the literature / A. Wijnmaalen, B. van Ooijen, B.N. van Geel [et al.] // *International Journal of Radiation Oncology, Biology, Physics*. — 1993. — Vol. 26. — P. 135-139.

70. Colville, R.J. Angiosarcoma of the breast after quadrantectomy and postoperative radiotherapy for carcinoma / R.J. Colville, A. Ramsden, A. Malcolm [et al.] // *British Journal Plastic Surgery*. — 2000. — Vol. 53. — P. 622-624.

71. Adhikari, D. Post-radiation angiosarcoma and bilateral mastectomy / D. Adhikari, S.I. Hajdu, D. Levine // *Annals of Clinical & Laboratory Science*. — 2002. — Vol. 32. — P. 428-433.

72. Fodor, J. Angiosarcoma after conservation treatment for breast carcinoma: our experience and a review of the literature / J. Fodor, Z. Orosz, E. Szabó [et al.] // *Journal of the American Academy of Dermatology*. — 2006. — Vol. 54. — P. 499-504.

73. Strobbe, L.J. Angiosarcoma of the breast after conservation therapy for invasive cancer, the incidence and outcome. An unforeseen sequela / L.J. Strobbe, H.L. Peterse, H. van Tinteren [et al.] // *Breast Cancer Research and Treatment*. — 1998. — Vol. 47. — P. 101-109.

74. Edge, S.B. *AJCC: Soft Tissue Sarcoma* / S.B. Edge, D.R. Byrd, C.C. Compton [et al.]. — New York: Springer, 2010. — P. 291-298.

75. Georgiannos, S.N. Angiosarcoma of the breast: a 30 year perspective with an optimistic outlook / S.N. Georgiannos, M. Sheaff // *British Journal Plastic Surgery*. — 2003. — Vol. 56. — P. 129-134.

76. Moskaluk, C.A. Low-grade angiosarcoma of the skin of the breast: A complication of lumpectomy and radiation therapy for breast carcinoma / C.A. Moskaluk, M.J. Merino, D.N. Danforth [et al.] // *Human Pathology*. — 1992. — Vol. 23. — P. 710-714.

77. Majeski, J. Association with chronic breast lymphedema / J. Majeski, R.M. Austin, R. H. Fitzgerald // *Journal of Surgical Oncology*. — 2000. — Vol. 74. — P. 208-212.

78. Roukema, J.A. Angiosarcoma of the irradiated breast: a new problem after breast conserving therapy? / J.A. Roukema, L.P. Leenen, M.C. Kuizinga [et al.] // *Neth. J. Surg.* — 1991. — Vol. 43. — P. 114-116.

79. Blanchard, D.K. Radiation-induced breast sarcoma / D.K. Blanchard, C. Reynolds, C.S. Grant [et al.] // *The American Journal of Surgery*. — 2002. — Vol. 184. — P. 356-358.

80. Воротников, И.К. Листовидные опухоли и саркомы молочных желез: клиника, диагностика, лечение / И.К. Воротников // *Маммология*. — 1999. — № 1. — С. 29-34.

81. Patel, S.R. Results of two consecutive trials of dose-intensive chemotherapy with doxorubicin and ifosfamide in patients with sarcomas / S.R. Patel, S. Vadhan-Raj, M.A. Burgess [et al.] // *American Journal of Clinical Oncology*. — 1998. — Vol. 21, N 3. — P. 317-321.

82. Issels, R.D. Regional hyperthermia in high-risk soft tissue sarcomas / R.D. Issels // *Current Opinion in Oncology*. — 2008. — Vol. 20, N 4. — P. 438-443.

83. Dogan, A. Radiogenic angiosarcoma of the breast: case report and systematic review of the literature / A. Dogan [et al.] // *BMC Cancer*. — 2018. — Vol. 18. — P. 463. — DOI 10.1186/s12885-018-4369-7

84. Sharma, A. Stewart-Treves syndrome: pathogenesis and management / A. Sharma, R.A. Schwartz // *Journal of the American Academy of Dermatology*. — 2012. — Vol. 67, N 6. — P. 1342-1348. — DOI 10.1016/j.jaad.2012.04.028

85. Grobmyer, S. Role of surgery in the management of postmastectomy extremity angiosarcoma (Stewart-Treves syndrome) / S. Grobmyer, J. Daly, R. Glotzbach, A. Grobmyer III. // *Journal of Surgical Oncology*. — 2000. — Vol. 73. — P. 182-188.

86. Nascimento, A.F. Primary angiosarcoma of the breast: clinicopathologic analysis of 49 cases, suggesting that grade is not prognostic / A.F. Nascimento, C.P. Raut, C.D.M. Fletcher // *The American Journal of Surgical Pathology*. — 2008. — Vol. 32. — P. 1896-1904.

87. Hu, Q.-C. Early local recurrence presents adverse effect on outcomes of primary breast sarcoma: a retrospective study from single institute in China / Q.-C. Hu, X. Mei, Y. Feng [et al.] // *Medicine (Baltimore)*. — 2016. — Vol. 95, N 1. — P. e2422.

88. McClelland, S. III. Extent of resection and role of adjuvant treatment in resected localized breast angiosarcoma / S. McClelland III, J. Hatfield, C. Degrin [et al.] // *Breast Cancer Research and Treatment*. — 2019. — Vol. 175, N 2. — P. 409-418. — DOI 10.1007/s10549-019-05172-5

89. Gutkin, P.M. Angiosarcoma of the breast management and outcomes / P.M. Gutkin, K.N. Ganjoo, M. Lohman [et al.] // *American Journal of Clinical Oncology*. — 2020. — Vol. 43. — P. 820-825.